AllEx - Alles fürs Examen

Das Kompendium für die 2. ÄP

2., überarbeitete und erweiterte Auflage 2014. Buch. 2872 S. Kartoniert
ISBN 978 3 13 146952 6
Format (B x L): 20,2 x 27,9 cm
Gewicht: 6191 g

Weitere Fachgebiete > Medizin > Human-Medizin, Gesundheitswesen > Medizin, Gesundheitswesen allgemein

Zu Inhaltsverzeichnis

schnell und portofrei erhältlich bei

beck-shop.de
DIE FACHBUCHHANDLUNG

Die Online-Fachbuchhandlung beck-shop.de ist spezialisiert auf Fachbücher, insbesondere Recht, Steuern und Wirtschaft. Im Sortiment finden Sie alle Medien (Bücher, Zeitschriften, CDs, eBooks, etc.) aller Verlage. Ergänzt wird das Programm durch Services wie Neuerscheinungsdienst oder Zusammenstellungen von Büchern zu Sonderpreisen. Der Shop führt mehr als 8 Millionen Produkte.

Abb. 5.20 Akutes Subduralhämatom. In der CT erkennt man ein akutes Subduralhämatom (Pfeile), das hyperdens ist und sich von frontal bis okzipital ausdehnt. Außerdem ist es geringfügig raumfordernd. (aus Masuhr, Neumann, Duale Reihe Neurologie, Thieme, 2007)

Abb. 5.21 Chronisches Subduralhämatom. Unregelmäßig begrenzte, hypointense Struktur in der linken Hemisphäre. Die Mittellinie ist deutlich verlagert. (aus Masuhr, Neumann, Duale Reihe Neurologie, Thieme, 2007)

ren und strukturelle traumatische Hirnläsionen nachgewiesen werden.

Therapie: Notfallkraniotomie mit Eröffnung der Dura, Versorgung der Blutungsquelle und Ausräumung des Hämatoms.

Chronisches Subduralhämatom

Definitionsgemäß gilt ein Subduralhämatom als chronisch, wenn seit dem Trauma **mehr als 2 Wochen** vergangen sind. Das Hämatom führt durch Druckschädigung zu **Kopfschmerzen**, **fokal-neurologischen Defiziten** sowie ggf. zu einem **Psychosyndrom**. Betroffene Patienten fallen oft durch vermehrte Stürze auf. In der kranialen CT ist eine hypointense, kalottennahe halbmondförmige Struktur nachweisbar (**Abb. 5.21**). Therapeutisch steht die Druckentlastung mittels Trepanation im Vordergrund.

5.9 Durchblutungsstörungen des ZNS

Zerebrale Durchblutungsstörungen sind der häufigste Grund zentraler neurologischer Ausfälle. Sie können ischämisch bedingt sein (**ischämischer Schlaganfall**) oder als Folge intrakranieller Blutungen auftreten (**hämorrhagischer Schlaganfall**).

PATHO

Das Gehirn ist auf Glukose als Energielieferant angewiesen, kann diese jedoch nur in Anwesenheit von Sauerstoff utilisieren. Eine konstante Blutzirkulation ist somit Voraussetzung, um die zerebralen Funktionen aufrechtzuerhalten. Das Gehirn verfügt über regulatorische Mechanismen, um sich vorübergehend an veränderte Situationen anzupassen und auch weiterhin eine adäquate Sauerstoffversorgung zu sichern (z. B. kompensatorische Gefäßdilatation bei Blutdruckabfall). Ab einem systolischen Blutdruck < 70 mmHg, bei erhöhtem Hirndruck oder Hyperventilation fällt die Hirndurchblutung ab. Ein erhöhter pCO_2 führt hingegen zu ihrer Steigerung.

Anastomosen zwischen A. vertebralis und A. carotis (**Circulus arteriosus Willisii**) gewährleisten sowohl eine Verbindung dieser beiden arteriellen Stromgebiete als auch den Anschluss an die Gefäße der gegenüberliegenden Körperhälfte. Bei einem akuten Gefäßverschluss reichen sie jedoch nicht aus, um die regionale Sauerstoffunterversorgung zu kompensieren. Die wichtigsten zerebralen Kollateralkreisläufe sind in **Abb. 5.22** dargestellt.

5.9.1 Ischämisch bedingte Durchblutungsstörungen

Zerebrale Ischämie

Synonym: ischämischer Insult, Apoplex

DEFINITION Kritische Minderperfusion von Hirnabschnitten, die abhängig von Schwere und Ausmaß zu Gewebeuntergang und neurologischen Defiziten führt.

Ätiologie: Ursachen einer zerebralen Ischämie sind:
- **Makroangiopathien:** Arteriosklerose, Aorten- oder Vertebralisdissektion
- arteriosklerotisch bedingte zerebrale **Mikroangiopathien:** v. a. bei Hypertonus oder Diabetes mellitus
- **Embolien** (kardiale oder arterioarterielle Embolie, paradoxe Embolie)
- Gerinnungsstörungen: z. B. Antiphospholipid-Antikörper-Syndrom, ATIII-Mangel, APC-Resistenz, Protein-C/S-Mangel, Verbrauchskoagulopathie
- weitere: Vaskulitiden, Gefäßspasmen, Sinusvenenthrombose.

Risikofaktoren für eine zerebrale Ischämie sind ein **arterieller Hypertonus**, Diabetes mellitus, Nikotinabusus, Hyperlipidämie, orale Kontrazeption, Alkoholabusus, Migräne (→ Gefäßspasmen), ein hoher Hämatokrit, eine Hyperkoagulopathie und Vorhofflimmern (→ Embolien).

aus: Ackermann u.a., ALLEX – Alles fürs Examen – Band B (ISBN 9783131469526) © 2014 Georg Thieme Verlag KG

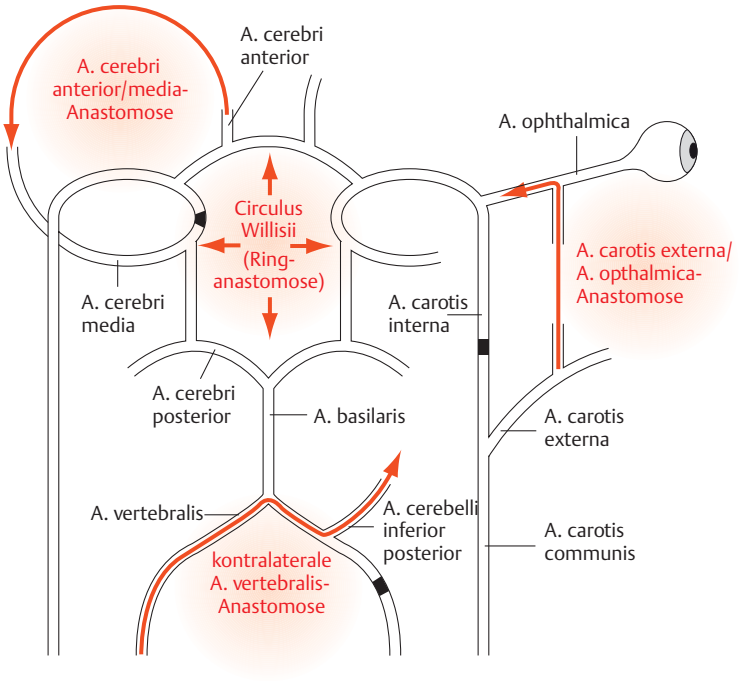

Abb. 5.22 Zerebrale Kollateralkreisläufe. (aus Gehlen, Delank, Neurologie, Thieme, 2010)

PATHO

Pathogenese: Bei einer **relativen Ischämie** sind aufgrund der zerebralen Minderdurchblutung Funktion und Stoffwechsel des betroffenen Hirnareals eingeschränkt, die Infarzierungsschwelle ist jedoch nicht erreicht (Gewebe erholt sich bei Normalisierung der Durchblutung). Diese Gewebszone wird als **Penumbra** (Halbschatten) bezeichnet. Eine **totale Ischämie** ist im Gegensatz dazu durch einen irreversiblen Gewebeschaden gekennzeichnet. Es kommt zum Na^+- und H_2O-Einstrom in die Zellen mit Zellschwellung (zytotoxisches Ödem) und in der Folge zum Zusammenbruch der Blut-Hirn-Schranke (→ Einstrom osmotisch aktiver Substanzen mit vasogenem Hirnödem). Das Ödem drückt auf das Hirngewebe und stört die Blutversorgung dadurch zusätzlich.

Einteilung: Abhängig vom zeitlichen Verlauf unterscheidet man transitorisch-ischämische Attacken von einem Hirninfarkt.

Transitorisch-ischämische Attacken: Vorübergehende Durchblutungsstörungen von meist 2–15 min mit **kurzzeitigen fokalneurologischen Defiziten** wie Paresen, Stürzen („drop attacks"), einseitigen Sehstörungen und Amaurosis fugax (Patient sieht „einen Vorhang fallen") und neuropsychologische Störungen wie Aphasie. Die neurologischen Defizite bilden sich innerhalb von 24 h vollständig zurück. In der Bildgebung findet sich kein morphologisches Korrelat. Ursächlich liegen meist Mikroembolien, Blutdruckabfall und auch -steigerung, Subclavian-steal-Syndrom bzw. intrakranielle Steal-Effekte zugrunde (z. B. bei Vasokonstriktion gesunder Hirnareale mit vermehrter Durchblutung des ischämischen Abschnitts). TIAs können einem schweren Hirninfarkt vorausgehen.

Hirninfarkt: Ischämiebedingtes neurologisches Defizit, das sich innerhalb von 24 h nicht mehr (oder nur mehr teilweise) zurückbildet. Eine Sonderform stellt der progrediente Hirninfarkt (stroke in evolution) dar, bei dem die Symptomatik im Verlauf von Stunden bzw. Tagen weiter zunimmt. Kleinere Infarkte (minor strokes) wurden früher auch als PRIND (prolongiertes reversibles ischämisches neurologisches Defizit) bezeichnet. Meist bestehen leichte motorische oder sensible Störungen (keine neuropsychologischen Defizite). Ein minor stroke bildet sich meist innerhalb von Tagen wieder zurück.

Klinik: Je nach Lokalisation der Ischämie kommt es zu charakteristischen Ausfallsymptomen (**Tab. 5.10**, zu den einzelnen Syndromen auch Kap. Zerebrale Syndrome [S. B910]). Die Versorgung des Gehirns ist in **Abb. 5.23** dargestellt.

A. carotis interna: Eine Stenose der A. carotis interna führt zu **Ischämien** des **Media-** und **Anteriorstromgebiets** (s. u.). Diese können sich ganz charakteristisch als **Amaurosis fugax** (kurzzeitige Erblindung auf einem Auge infolge Mangeldurchblutung der A. ophthalmica) und kontralaterale Halbseitensymptomatik mit zusätzlichen neuropsychologischen Defiziten äußern. Meist tritt jedoch nicht das Vollbild auf.

Ein Wandhämatom der A. carotis interna (**Karotisdissektion**) präsentiert sich typischerweise mit tagelangem einseitigem **Kopfschmerz** und progredienter **Dysarthrie**, Hypoglossusparese, **Horner-Syndrom** sowie ggf. zentralem fokalneurologischem Defizit. Als begünstigende Faktoren werden Traumen angesehen (z. B. HWS-Schleudertrauma, aber auch Bagatelltraumen wie durch ruckartige Bewegungen, z. B. beim Badminton).

aus: Ackermann u.a., ALLEX – Alles fürs Examen – Band B (ISBN 9783131469526) © 2014 Georg Thieme Verlag KG

Tab. 5.10 Infarkte der einzelnen Hirnregionen

Gefäß	Versorgungsgebiet	Klinik bei Infarkt
A. carotis interna	Aa. cerebri anterior und media	• Amaurosis fugax • Dissektion: Kopfschmerzen (frontoorbital), lokale Symptome (Horner-Syndrom, Zungenabweichung, Dysarthrie)
A. cerebri anterior	medialer Frontal- und Parietallappen, Septum, basale Vorderhirnstrukturen	• kontralaterale beinbetonte Hemiparese (Mantelkanten-Syndrom) • Apraxie, Apathie und Abulie (Entschlussunfähigkeit, Willensschwäche) • Blasenstörung
A. cerebri media	laterale Anteile von Frontal-, Parietal- und Temporallappen, basales Vorderhirn, Striatum, Pallidum, Capsula interna, Inselrinde	• kontralaterale Hemiparese und Hemihypästhesie • homonyme Hemianopsie • Aphasie, Neglect und/oder Apraxie
A. cerebri posterior	Okzipitallappen, Temporallappen basal und kaudal, Hippocampus, Thalamus, Mittelhirn	• homonyme Hemianopsie • Pseudohalluzinationen
Aa. vertebrales und basilaris	Hirnstamm, Kleinhirn	• zerebelläre Ataxie • Dysarthrie (skandierende Sprache) • Nystagmus

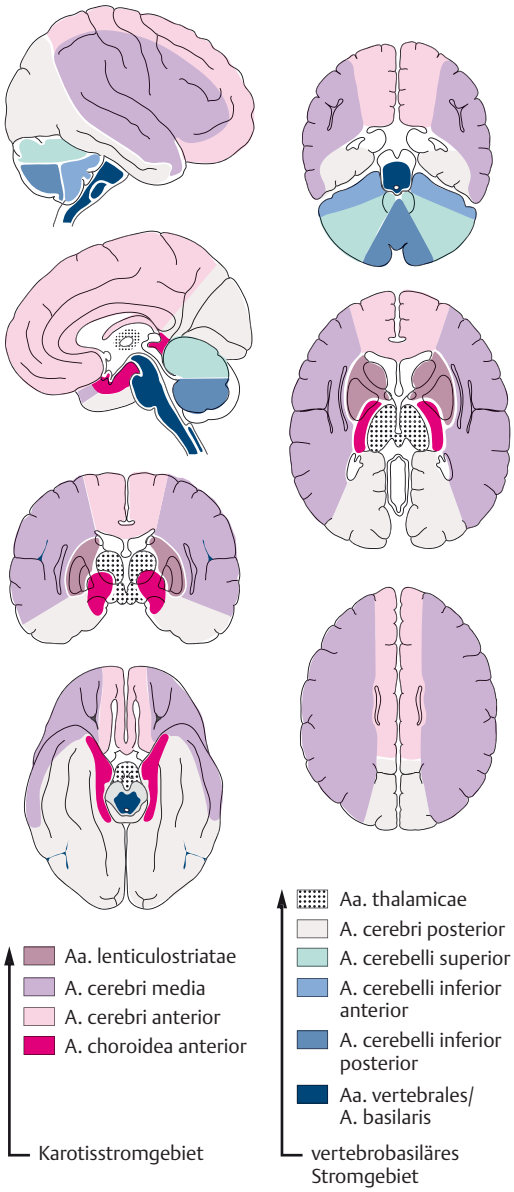

Abb. 5.23 **Arterielle Versorgung des Gehirns.** (aus Mattle, Mumenthaler, Kurzlehrbuch Neurologie, Thieme, 2011)

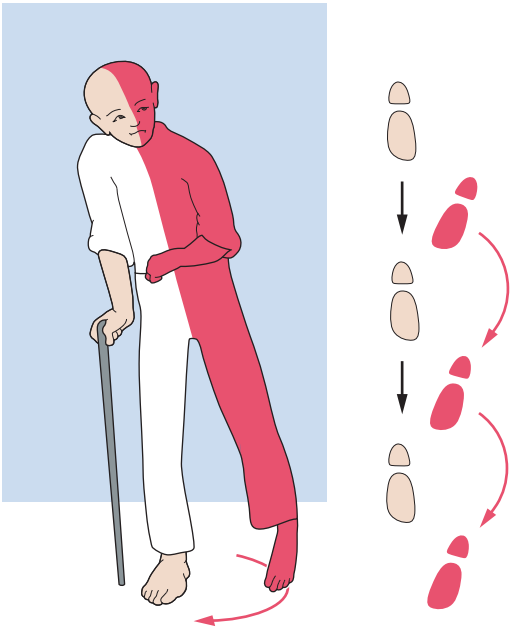

Abb. 5.24 **Haltung bei Halbseitenlähmung.** Das spastische Bein wird zirkumduziert; der gelähmte Arm bleibt angewinkelt, da die Flexoren überwiegen (= Wernicke-Mann-Lähmung). (aus Mattle, Mumenthaler, Kurzlehrbuch Neurologie, Thieme, 2011)

A. cerebri media: Die A. cerebri media verläuft nach lateral entlang der Schädelbasis und versorgt in ihrem Verlauf die Capsula interna, Basalganglien, die oberen und äußeren Teile des Temporallappens und die konvexe Kortexregion von Temporal- und Parietallappen. Infarkte ihres Stromgebietes gehen mit einer **kontralateralen**, **brachiofazial betonten Hemiparese** und **Hemihypästhesie** sowie neuropsychologischen Defiziten einher. Im akuten Stadium besteht bei Stammverschluss der A. cerebri media eine konjugierte Blickparese zur Läsion (Déviation conjugée), auch Gesichtsfeldausfälle können auftreten (homonyme Hemianopsie). Persisiert die Hemiparese, entwickelt sich ein typisches Gangbild (Wernicke-Mann-Lähmung, **Abb. 5.24**).

aus: Ackermann u.a., ALLEX – Alles fürs Examen – Band B (ISBN 9783131469526) © 2014 Georg Thieme Verlag KG

Hirnstamminfarkte führen prinzipiell zu ipsilateralen Ausfällen der Hirnnerven und kontralateraler Hemisymptomatik. Zudem bestehen Schwindel, Sprach- und Schluckstörungen, Nystagmus, Ataxie oder Pupillenstörungen.

Mittelhirninfarkte können mit Blickparesen (horizontal oder vertikal), Okulomotoriusparese, Horner-Syndrom, kontralateralen Hemiparesen oder kontralateralen Sensibilitätsstörungen einhergehen. Das sog. **Weber-Syndrom** besteht z. B. aus einer **kontralateralen Hemiparese** und **ipsilateralen Okulomotoriusparese.**

Bei ventralen **Ponsinfarkten** kommt es zu einer **Pseudobulbärparalyse, horizontaler Blickparese**, **Tetraplegie** und **Locked-in-Syndrom**, wenn das Bewusstsein erhalten ist und nur mehr vertikale Blickwendungen möglich sind. Ein lateraler Ponsinfarkt führt v. a. zur ipsilateralen zerebellären Ataxie.

Ischämien der **Medulla oblongata** haben ipsilaterale Ausfälle der Hirnnerven VII und IX–XII, Horner-Syndrom, kontralaterale dissoziierte Sensibilitätsstörung, Doppelbilder, Schwindel und Übelkeit zur Folge. Am häufigsten ist das Wallenberg-Syndrom [S. B911].

Kleinhirninfarkte:

- zerebelläre Ataxie mit Stand- und Gangataxie, Störung der Rumpfhaltung und des Gleichgewichts (v. a. im Sitzen), Extremitätenataxie, Dysdiadochokinese, Dysmetrie, Dysarthrie, Intentionstremor, Rebound-Phänomen
- Störungen der Blickstabilisierung und Nystagmus
- reduzierter Muskeltonus.

Als Folge multipler Hirninfarkte bzw. TIA mit wiederholt auftretenden fokalneurologischen Defiziten kann eine Multiinfarktenzephalopathie mit dem klinischen Bild einer schweren Demenz [S. B940] entstehen.

PATHO

Pathologie: Morphologisch zeigt sich die ischämische Nervenzellschädigung als scharf begrenzte, keilförmige Läsion mit Kolliquationsnekrose und Zystenbildung.

Folgende Infarktmuster werden unterschieden (**Abb. 5.25**):

- **lakunärer Infarkt:** kleine subkortikale Infarkte durch mikroangiopathischen Verschluss von Marklagerarterien. Zu lakunären Infarkten kommt es v. a. bei hypertensiver zerebraler Mikroangiopathie. Die Lakunen finden sich insbesondere in Hirnstamm, Thalamus und Basalganglien. Eine Sonderform stellt der Morbus Binswanger [S. B940] dar.
- **Territorialinfarkt:** Ischämie des Versorgungsgebiets einer Hirnarterie mit charakteristischer Ausfallsymptomatik (Rückschluss auf die betroffene Arterie möglich)
- **Grenzzoneninfarkt** (**Abb. 5.26**): streifenförmige Ischämie entlang der Grenzzone zwischen den Versorgungsgebieten zweier oder mehrerer Gefäße infolge eines Blutdruckabfalls (= hämodynamischer Infarkt).
- **elektive Parenchymnekrosen**: selektive Nekrose v. a. der Pyramidenzellen des Hippocampus, der neokortikalen Schichten und der Purkinje-Zellen im Kleinhirn. Glia- und Gefäßmesenchymzellen bleiben erhalten, wodurch es zur Teilnekrose der grauen Substanz kommt.

lakunärer Infarkt **Grenzzoneninfarkt** **Territorialinfarkt**

Abb. 5.25 Infarkttypen. (aus Gehlen, Delank, Neurologie, Thieme, 2010)

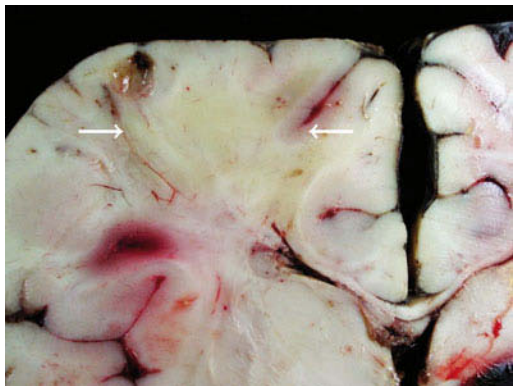

Abb. 5.26 Grenzzoneninfarkt. Frischer Grenzzoneninfarkt zwischen der A. cerebri media und A. cerebri anterior. Neben Einblutungen erkennt man gelbliches Hirngewebe infolge des Ödems. (aus Krams et al., Kurzlehrbuch Pathologie, Thieme, 2010)

Infarktstadien:

- **Stadium I** (Nekrose) = frischer ischämischer Infarkt (nach 12–48 h): Makroskopisch erkennt man noch keine bedeutsamen Veränderungen, evtl. Gewebeerweichung und verschwommene Rinden-Mark-Grenze. Mikroskopisch schwache Anfärbbarkeit, vermehrt eosinophile Granulozyten, pyknische Neurone und Vakuolenbildung.
- **Stadium II** = subakuter Infarkt (3 Tage bis 3 Wochen): makroskopisch Gewebeödem, mikroskopisch Makrophagen (Schaumzellen), neutrophile Granulozyten, aktivierte Mikroglia, Neubildung von Gefäßen, nach ca. 2 Wochen aktivierte Astrozyten
- **Stadium III** = chronischer Infarkt (> 3 Wochen): makroskopisch Kolliquationsnekrose und Zysten, mikroskopisch Fasergliose, Makrophagen, neu gebildete Blutgefäße, evtl. Verkalkungen in der Umgebung.

Diagnostik: Die Akutdiagnostik hat das Ziel, Lokalisation, Ausdehnung und Ursache zerebraler Ischämien zu eruieren. Hierfür hilft eine exakte Anamnese (aktuelles Geschehen, Risikofaktoren, Vorerkrankungen), der genaue klinisch-neurologische Status (→ erste Hinweise auf die betroffenen Hirnregionen) sowie die internistische Untersuchung (Auskultation von Herz/Karotiden, Messen von Puls und Blutdruck).

Weiterführende Untersuchungsmaßnahmen in der Akutphase sind die Laboruntersuchung, kraniale Bildgebung, Untersuchung der hirnzuführenden Gefäße sowie Herzdiagnostik.

Labor: Blutbild, Hämatokrit, BSG, Leberenzyme, Gerinnung, Blutzucker, Nierenwerte, Elektrolyte, CRP, Herzen-

aus: Ackermann u.a., ALLEX – Alles fürs Examen – Band B (ISBN 9783131469526) © 2014 Georg Thieme Verlag KG

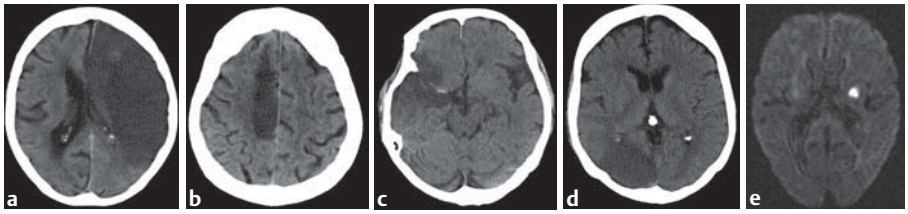

Abb. 5.27 **Bildgebende Befunde bei Schlaganfall.** CT-Aufnahmen ohne KM-Gabe. **a** Ischämie der vorderen Stromgebiete bei Karotisverschluss mit ausgedehntem Anterior- und Mediainfarkt (CT). **b** Teilinfarkt im Anteriorstromgebiet (CT). **c** Teilinfarkt im Mediastromgebiet (CT). **d** CT-Aufnahme bei Teilinfarkt im Posteriorstromgebiet (Aa. vertebrales, basilaris). **e** Lakunärer Infarkt (MRT mit Diffusionswichtung). (aus Rohkamm, Taschenatlas Neurologie, Thieme, 2010)

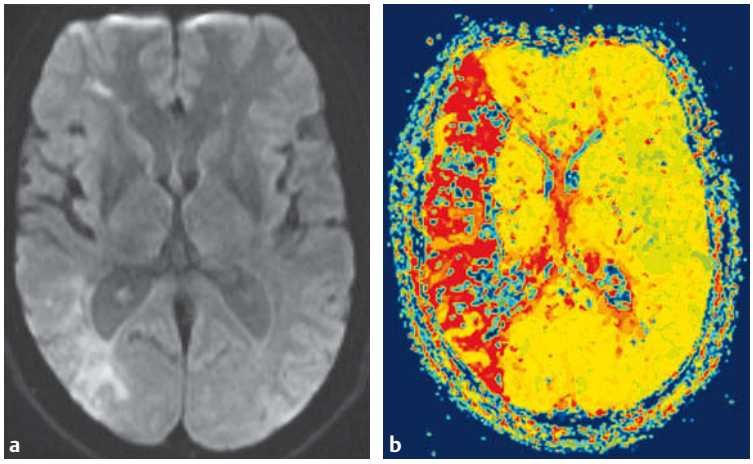

Abb. 5.28 **Penumbra bei Verschluss im Mediastromgebiet. a** Diffusionsgewichtete MRT: Im posterioren Teil des Mediastromgebiets rechts erkennt man fleckförmige, hyperintense Signale. **b** Perfusionsgewichtete MRT: Im gesamten rechten Mediastromgebiet ist die Zeit bis zur maximalen Kontrastmittelanflutung deutlich verzögert (roter Bereich). Der Befund zeigt also eine verminderte Perfusion bei noch annähernd normaler Diffusion (= Penumbra). (aus Mattle, Mumenthaler, Kurzlehrbuch Neurologie, Thieme, 2011)

zyme, ggf. ausführliche Gerinnungsanalyse, Vaskulitisdiagnostik.

RADIO

Kraniale Bildgebung:

- **CT** → Ausschluss einer zerebralen Blutung (hyperdenses Areal). Ein akuter Infarkt zeigt in der CT-Aufnahme folgende Kriterien:
  - keine Differenzierung zwischen Rinde und Mark, einheitlich hypodenses Gebiet
  - **Dense Media Sign**: Hyperdensität im Verlauf der A. cerebri media
  - infarktbedingte Raumforderung, enge Ventrikel
  - Minderdurchblutung in der Perfusions-CT und Gefäßverschluss in der Angio-CT.
- **MRT** → Nachweis der Ischämie, Abschätzung der Größe des betroffenen Gebiets (hypointens in T 1, hyperintens in T 2 und FLAIR, zusätzlich Perfusions- und Diffusionssequenzen, **Abb. 5.28**)
- **CT-Angiografie, MR-Angiografie, Angiografie** → ggf. bei V. a. intrakranielle Gefäßpathologie.

Mögliche Befunde sind in **Abb. 5.27** dargestellt.

Ergänzende Verfahren:

- **Doppler- und Duplexsonografie** der hirnzuführenden und intrakraniellen Gefäße → Ausschluss von Stenosen, Plaques (Mikroembolien), Dissektionen, Anomalien insbesondere der A. carotis interna und der Aa. vertebrales. Zum Beispiel werden bei Amaurosis fugax zur weiteren Abklärung (symptomatische Stenose?) die extrakraniellen hirnversorgenden Halsgefäße geschallt.
- Herzdiagnostik
  - **EKG** (ggf. ergänzend 24-h-EKG) → Ausschluss von Vorhofflimmern (→ Embolequelle) sowie eines Myokardinfarkts mit sekundärer zerebraler Beteiligung
  - **Echokardiografie:** transthorakal (TTE) und transösophageal (TEE) → Ausschluss kardialer Embolequellen, offenes Foramen ovale (→ paradoxe Embolie).

Therapie:

Akutmaßnahmen: Bei V. a. Schlaganfall stehen die Stabilisierung des Patienten (u. a. O_2-Gabe) und der schnellstmögliche Transport in eine Klinik im Vordergrund.

Allgemeinmaßnahmen: Neben einer notfallmäßigen Diagnostik (s. o.) und ggf. kausalen Therapiemaßnahmen (s. u.) ist eine Basistherapie entscheidend für das Outcome der Patienten. Die Gewährleistung eines ausreichenden Perfusionsdrucks bzw. die nötige Sauerstoff- und Nährstoffversorgung im Infarktgebiet stehen im Vordergrund:

- Blutdruckoptimierung (systolischer Zielbereich: 160–200 mmHg)
- physikalische Kühlung und/oder Antipyretika
- ggf. Korrektur von Blutzucker- und Elektrolytstörungen sowie einer Hypovolämie
- evtl. kalkulierte Antibiose bei stärker beeinträchtigten Patienten (Gefahr der Pneumonie)
- Hirndrucktherapie (ggf. operative Dekompression).

aus: Ackermann u.a., ALLEX – Alles fürs Examen – Band B (ISBN 9783131469526) © 2014 Georg Thieme Verlag KG

PHARMA

Thrombolyse: Eine systemische Thrombolyse mit rt-PA ist indiziert bei Nachweis eines akuten thrombotisch-ischämischem Hirninfarkts, wenn die Therapie innerhalb von 4,5 h nach dem Ereignis begonnen werden kann, eine intrakranielle Blutung mittels Bildgebung ausgeschlossen wurde und der Patient zwischen 18 und 80 Jahre alt ist. Kontraindikationen sind intrakranielle Blutungen, aktuelle medikamentöse Antikoagulation oder Thrombozytopenie, größere Operationen oder Traumata innerhalb der letzten 4 Wochen, eine nichtkontrollierbare Hypertension sowie das Vorliegen eines sehr leichten bzw. sehr schweren Schlaganfalls. Komplikationen sind insbesondere intrakranielle Blutungen (> 5 %) sowie sonstige Hämorrhagien. Ist eine Lyse nicht möglich, ist ASS das Medikament der Wahl. In spezialisierten Zentren wird auch die lokale intraarterielle Lyse mit rt-PA oder Urokinase eingesetzt.

Sekundärprophylaxe: Der langfristigen Risikoreduktion dienen:
- Blutdruckeinstellung
- Senkung der Serumlipide
- Thrombozytenaggregationshemmung oder orale Antikoagulation (→ Prophylaxe von Embolien und Thrombosen): i. d. R. 100 mg Acetylsalicylsäure, bei Patienten mit ausgeprägten Risikofaktoren und Re-Infarkt-Gefahr Clopidogrel oder Kombination von ASS + Dipyridamol, bei Patienten mit Vorhofflimmern (s. Herz-Kreislauf-System [S. A40]) Vitamin-K-Antagonisten oder Dabigatran.
- operative Thrombendarteriektomie (TEA) bei Karotisstenose (s. Chirurgie [S. B210])
- Verschluss eines offenen Foramen ovale bei paradoxer Embolie.

Sinusthrombose

DEFINITION Thrombose zerebraler venöser Gefäße, am häufigsten der Sinus.

Ätiologie: Etwa ⅓ der Sinusthrombosen ist idiopathisch. Weitere Ursachen sind:
- hormonelle Faktoren: orale Kontrazeptiva, Wochenbett
- Gerinnungsstörungen (Thrombophilie)
- venöse Stauungen
- hämatologische Störungen (z. B. Polyglobulie, Sichelzellanämie)
- immunologische Erkrankungen (z. B. Vaskulitis, Kollagenosen)
- Stoffwechselstörungen, Medikamente
- Tumoren
- kardiovaskuläre Störungen
- lokale Traumen, Operationen
- septische Ursache bei Infektionen.

Klinik: Die Patienten präsentieren sich mit Kopfschmerzen, Übelkeit, Hirndruckzeichen (Papillenödem), Fieber, BSG-Erhöhung, Leukozytose, motorischen Ausfällen sowie häufig mit epileptischen Anfällen. Schlaganfälle infolge Blutungen oder Ischämien können auftreten (bis zu 5 % aller Schlaganfälle!).

Diagnostik:
Mit der konventionellen Angiografie kann eine Sinusthrombose definitiv ausgeschlossen werden (allerdings invasive Methode). Geeignete nichtinvasive Verfahren sind CT mit Kontrastmittel, CT-Angiografie, MRT und MR-Angiografie. Eine fehlende Kontrastmittelanreicherung im Bereich des Thrombus weist auf den Verschluss hin. Als Folgeerscheinung können intrazerebrale oder subarachnoidale Blutungen festgestellt werden.

RADIO

Die Liquoruntersuchung kann eine Xantochromie zeigen. Bei septischer Genese sind im Liquor Erreger nachweisbar.

Therapie: Als Therapie der Wahl gilt die **Vollheparinisierung**. Die Heparintherapie wird je nach klinischem Zustand nach rund 2 Wochen auf eine orale Antikoagulation umgestellt.

Ergänzend kommen symptomatische Maßnahmen wie Behandlung einer intrakraniellen Drucksteigerung, Antikonvulsiva bei epileptischen Anfällen sowie selten die operative Thrombektomie zum Einsatz.

Subclavian-steal-Syndrom

Durchblutungsstörung des Hirnstamms infolge einer Umkehr des Blutflusses. Grund dafür ist eine Stenose der A. subclavia vor dem Abgang der A. vertebralis (**Abb. 5.29**). Wird der Arm beansprucht, kann es zu einer **Flussumkehr** in der **A. vertebralis** kommen, um die Armmuskulatur ausreichend mit Sauerstoff zu versorgen. Klinisch finden sich dadurch eine (durchblutungsbedingte) Armschwäche sowie infolge der Minderversorgung des Gehirns neurologische Symptome wie Sehstörungen, Ataxien, Schwindel oder Parästhesien **bei körperlicher Betätigung**. Bei der Untersuchung ist der Radialispuls auf der betroffenen Seite nicht tastbar und der Blutdruck am betroffenen Arm niedriger als auf der Gegenseite (**Blutdruckdifferenz** > 30 mmHg zwischen beiden Armen). Therapeutische Möglichkeiten stellen die Gefäßdilatation, die Anlage eines Bypasses sowie ggf. eine Thrombendarteriektomie dar.

MERKE Typische Symptome sind Schwindel und Armschwäche bei körperlicher Betätigung.

5.9.2 Intrakranielle Blutungen (nichttraumatisch)

Die traumatischen intrakraniellen Blutungen werden im Kap. Traumatische Hämatome [S. B950] besprochen.

Intrazerebrale Blutung

Ätiologie: Blutungen ins Hirnparenchym, die meist im Zusammenhang mit arteriellem **Hypertonus**, Aneurysmen, Gefäßmissbildungen (z. B. AV-Malformation), Amyloidangiopathie, Tumoren oder Gerinnungsstörungen auftreten. Die häufigsten Lokalisationen sind:
- **Stammganglien** (60 %)
- Kortexareale (30 %)
- infratentorielle Regionen (10 %).

aus: Ackermann u.a., ALLEX – Alles fürs Examen – Band B (ISBN 9783131469526) © 2014 Georg Thieme Verlag KG