

Expertise Knie

Bearbeitet von
Dieter Kohn

1. Auflage 2015. Buch. Rund 560 S. Gebunden
ISBN 978 3 13 175001 3
Format (B x L): 23,0 x 31,0 cm

[Weitere Fachgebiete > Medizin > Chirurgie > Orthopädie- und Unfallchirurgie](#)

Zu [Inhaltsverzeichnis](#)

schnell und portofrei erhältlich bei

The logo for beck-shop.de features the text 'beck-shop.de' in a bold, red, sans-serif font. Above the 'i' in 'shop' are three red dots of varying sizes, arranged in a slight arc. Below the main text, the words 'DIE FACHBUCHHANDLUNG' are written in a smaller, red, all-caps, sans-serif font.

beck-shop.de
DIE FACHBUCHHANDLUNG

Die Online-Fachbuchhandlung beck-shop.de ist spezialisiert auf Fachbücher, insbesondere Recht, Steuern und Wirtschaft. Im Sortiment finden Sie alle Medien (Bücher, Zeitschriften, CDs, eBooks, etc.) aller Verlage. Ergänzt wird das Programm durch Services wie Neuerscheinungsdienst oder Zusammenstellungen von Büchern zu Sonderpreisen. Der Shop führt mehr als 8 Millionen Produkte.

12 Arthrose

12.1 Allgemeines

H. Madry

12.1.1 Bestandteile des hyalinen Gelenkknorpels

Hyaliner Knorpel überzieht die Gelenkflächen aller echten Gelenke. Er ist ein faserverstärktes, permeables und flüssigkeitsgesättigtes Komposit. Der Gelenkknorpel besteht aus Chondrozyten, die in eine dichte extrazelluläre Matrix eingebettet sind. Beim erwachsenen Menschen nehmen Chondrozyten nur etwa 2% des gesamten Knorpelvolumens ein. Die extrazelluläre Matrix wird hauptsächlich von Typ-II-Kollagen, Proteoglykanen sowie anderen Proteinen und Glykoproteinen gebildet. Diese Bestandteile sind in einem dreidimensionalen Netzwerk vereint.

Zusatzinfo

Kollagene tragen zu etwa 60%, Proteoglykane zu 25–35% und die nichtkollagenen Proteine und Glykoproteine zu etwa 15–20% des Trockengewichts bei.

Knorpel besteht zu 65–80% aus Wasser, das an die hydrophilen, negativ geladenen Proteoglykane gebunden ist. Aggrecan ist das häufigste und größte Proteoglykan. Durch seine Chondroitin- und Keratansulfatketten besitzt es eine erhebliche Wasserbindungskapazität als Grundlage für die elastischen Eigenschaften des Knorpelgewebes. Die Aggrecanmoleküle sind durch Linkproteine an Hyaluronsäure gebunden. Dieser Komplex ist in ein enges dreidimensionales Maschenwerk aus Kollagenen eingebaut, welches zu 90–95% aus Typ-II-Kollagen besteht. Ein mikrofibrilläres Netzwerk aus vorwiegend Typ-VI-Kollagen liegt in der perizellulären Matrix vor. Andere, weniger häufig auftretende Kollagene sind die Typen V, VI, VIII, IX, X und XI (► Tab. 12.1).

Chondrozyten reagieren auf mechanische und biologische Stimuli. Eine statische Belastung des Knorpels unterdrückt die Matrixsynthese, während eine zyklische, intermittierende Belastung den Chondrozyten-Metabolismus stimuliert. Anabole Faktoren, die auf die Chondrozyten einwirken, sind z.B. Wachstumsfaktoren wie der transformierende Wachstumsfaktor β , die knochenmorphogenetischen Proteine (bone morphogenetic proteins, BMPs) wie BMP 2 und BMP 7 sowie der insulinartige Wachstumsfaktor I (IGF-I). Katabole Faktoren sind Interleukine, wie z.B. Interleukin 1 und Matrixmetalloproteinasen (MMPs). Im Knorpel herrscht natürlicherweise ein Gleichgewicht zwischen matrixaufbauenden und matrixabbauenden Prozessen der Chondrozyten.

12.1.2 Chirurgische und funktionelle Anatomie

Gelenkknorpel ist, je nach Lokalisation, zwischen 1 mm und 7 mm (Patella) dick. Die Zusammensetzung des Knorpels ist ebenfalls entsprechend seiner topografischen Lage im Kniegelenk variabel. Der Gelenkknorpel ist nicht von Perichondrium überzogen.

Der Gelenkknorpel wird in verschiedene Zonen eingeteilt, welche sich in Zusammensetzung der extrazellulären Matrix, Form und Anordnung der Zellen und ihrer metabolischen Aktivität unterscheiden (► Tab. 12.2).

Tab. 12.1 Anteile und Lokalisationen der einzelnen Kollagene des hyalinen Gelenkknorpels.

Kollagentyp	Anteil am Knorpelvolumen in %	Lokalisation
Typ-II-Kollagen	90–95	alle Schichten
Typ-VI-Kollagen	0–1	perizellulär
Typ-IX-Kollagen	0–1	alle Schichten
Typ-X-Kollagen	0–1	Zone des mineralisierten (kalzifizierten) Knorpels
Typ-XI-Kollagen	2–3	alle Schichten

Tab. 12.2 Aufbau des Gelenkknorpels.

Zone	Aufbau und Funktion
I	Oberflächliche Tangentialfaserzone. Hier sind die (wenigen) Knorpelzellen spindelförmig und parallel zur Gelenkfläche angeordnet. Es liegen ein hoher Gehalt an Kollagenen und ein niedriger Gehalt an Proteoglykanen vor. Diese oberflächliche Schicht dient insbesondere dazu, Druck- und Scherkräfte abzufangen und Reibungskräfte zu reduzieren. Die Chondrozyten im Bereich der oberflächlichen Knorpelzone produzieren hierzu u. a. Schmierungsproteine (Proteoglykan 4 oder Lubricin), welche die optimale Gleitfähigkeit des Gelenks gewährleisten. Bei Verlust der oberflächlichen Schicht ist die Gleitfähigkeit der Gelenkoberfläche herabgesetzt.
II	Übergangszonen. In der Übergangszonen biegen die Kollagenfasern in einen tangentialen Verlauf ein und bilden Arkaden. Die Chondrozyten sind abgerundet und ordnen sich teilweise in Chondronen an. Die Konzentration an Proteoglykanen steigt an.
III	Radiärzone oder tiefe Knorpelzone. Die Radiärzone nimmt ca. 30% des Gelenkknorpels ein. Sie ist die breiteste Zone des hyalinen Knorpels. Die Chondrozyten sind charakteristisch in Säulen angeordnet. Hier steigen die parallelen Kollagenfibrillen senkrecht zur Knorpeloberfläche auf und haben ihren größten Durchmesser. Ebenfalls liegt hier die höchste Proteoglykankonzentration vor. Die Aufgabe der Radiärzone besteht im Absorbieren von Kompressionskräften.
IV	Mineralisierte (kalzifizierte) Knorpelzone. Die Tidemark, der Grenzstreifen (eine in histologischen Präparaten basophile, dünne Linie), trennt sie von der Radiärzone ab. Die Kollagenfasern strahlen durch die Tidemark von der Radialzone in die kalzifizierte Zone ein und verbinden so den relativ harten, wenig verformbaren Gelenkknorpel der kalzifizierten Zone mit dem darüberliegenden weicheren, unverformbaren Knorpel. Vom subchondralen Knochen ist der mineralisierte Knorpel – und damit der gesamte Gelenkknorpel – durch die Zementlinie abgegrenzt. Die Zementlinie ist eine wellenförmig undulierende Platte, welche die stabile Verzahnung des Gelenkknorpels mit dem subchondralen Knochen ermöglicht. Die Typ-II-Kollagenfasern des Knorpels bzw. die Typ-I-Kollagenfasern des subchondralen Knochens verlaufen nicht durch die Zementlinie.

Der subchondrale Knochen wird unterteilt in die sich direkt an die Zementlinie anschließende subchondrale Knochenplatte und die diaphysenwärts gelegene subartikuläre Spongiosa.

Chirurgisch relevant ist die Tatsache, dass Teile der subchondralen Knochenplatte von kleinen Gefäßen durchzogen werden, welche bis in die mineralisierte Knorpelzone hineinragen. Wird ein fokaler Knorpeldefekt präpariert (z. B. für eine Mikrofrakturierung oder autologe Chondrozytentransplantation) oder eine Abrasionsarthroplastik durchgeführt und hierbei die kalzifizierte Knorpelschicht auf dem Defektgrund entfernt, werden diese Gefäße eröffnet.

Der Gelenkknorpel ist von der Synovia, der Gelenkflüssigkeit, benetzt. Sie ist teils ein Dialysat des Blutes, teils wird sie von den Synovialzellen sezerniert. Die Synovia besteht hauptsächlich aus Hyaluronsäure, Proteinen und Glukose. Hyaliner Knorpel hat keine Blut- und Nervenversorgung. Ebenfalls ist der Knorpel vom Immunsystem ausgeschlossen, da Immunzellen aufgrund der fehlenden Blutversorgung nicht im Knorpel zirkulieren können.

12.1.3 Arthrose

Definition

Die Arthrose ist eine chronisch fortschreitende, schmerzhafte Gelenkerkrankung, die mit einem zunehmenden Funktionsverlust des betroffenen Gelenks einhergeht.

Sie ist ein dynamischer Prozess, welcher primär zur Destruktion des Gelenkknorpels (► Abb. 12.1) führt. Von der Arthrose sind – neben dem Gelenkknorpel – ebenfalls betroffen:

- subchondraler Knochen
- Menisken
- Synovialmembran
- Gelenkkapsel
- Bänder und Sehnen des Gelenks
- periartikuläre Muskulatur (► Abb. 12.2)

Zusatzinfo

In den Frühstadien der Arthrose ist vorwiegend die oberflächliche Knorpelschicht betroffen, obwohl die 3-Phasen-Skelettszintigrafie bereits Veränderungen des subchondralen Knochens nachweist.

Epidemiologie

Arthrose (Arthrosis deformans, degenerative Gelenkerkrankung; engl.: Osteoarthritis, nicht Arthritis) betrifft etwa 15% der erwachsenen Weltbevölkerung. Sie kann ein oder mehrere Gelenke involvieren. Am häufigsten ist das Kniegelenk befallen, sehr häufig aber auch das Schultergelenk, die proximalen (Bouchard-Arthrose) und distalen (Heberden-Arthrose) Interphalangealgelenke, das Daumengrundgelenk (Rhizarthrose), sowie das Hüftgelenk.

Ätiologie

Die Arthrose ist das Ergebnis mechanischer und biologischer Ereignisse, welche die Balance zwischen Aufbau und Abbau des Knorpels entkoppeln [1] (► Abb. 12.3, ► Tab. 12.3).

Die Arthrose hat eine genetische Prädisposition, sie wird jedoch nicht von einem einzelnen Gendefekt hervorgerufen.

Zusatzinfo

Bereits in den 1940er Jahren wurde eine erbliche Komponente bei den Heberden-Knoten (hypertrophe Arthrose der Fingerendgelenke) beschrieben [3].

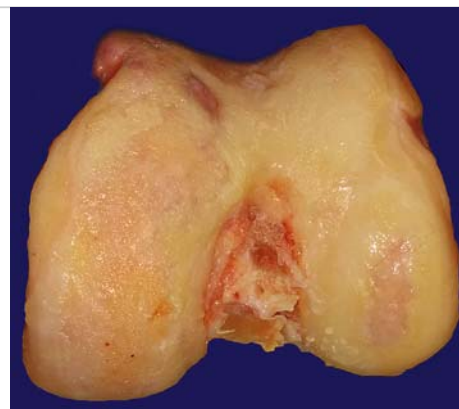


Abb. 12.1 Präparat eines distalen rechten Femurs bei trikompartimentaler Gonarthrose. Der Knorpelüberzug ist aufgefasert oder fehlt. Es haben sich Osteophyten gebildet, insbesondere am Rand der lateralen Trochlea femoris.

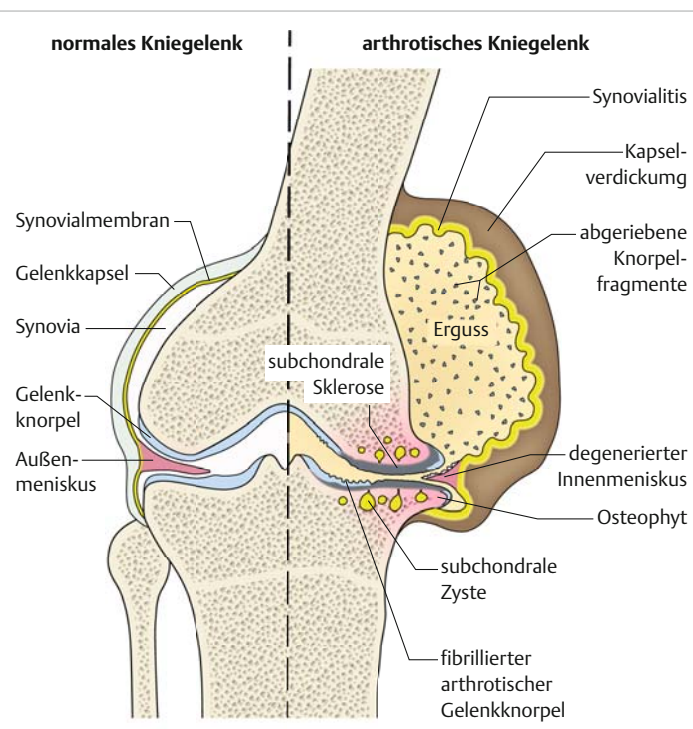


Abb. 12.2 Schematische Darstellung eines rechten Kniegelenks mit normalem Befund links sowie pathologischen Veränderungen bei fortgeschrittener Arthrose rechts. Die Gelenkkapsel ist verdickt, es liegen eine lokale (Detritus-)Synovialitis und ein massiver Kniegelenkerguss vor. Die Knorpeloberfläche ist fibrilliert und ihre Dicke verringert, teils komplett nicht mehr vorhanden. Osteophytäre Anbauten sind als Stützreaktion entstanden. Der mediale Gelenkspalt ist deutlich verschmälert. Der subchondrale Knochen ist sklerosiert und von Geröllzysten durchsetzt. Der Innenmeniskus ist degeneriert.

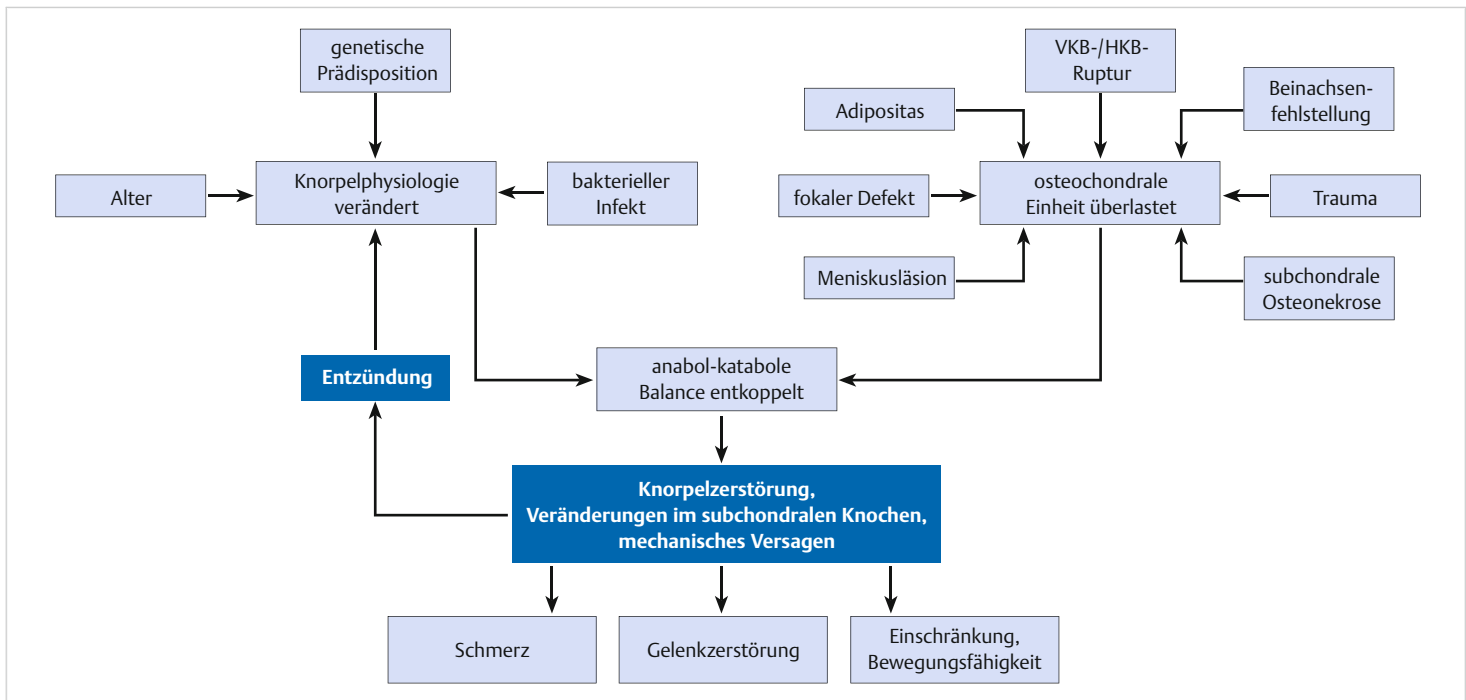


Abb. 12.3 Mechanismen der Arthroseentstehung.

Tab. 12.3 Ursachen der Gonarthrose.

Primäre Gonarthrose (idiopatisch)	Sekundäre Gonarthrose
Ursache unbekannt, sowohl auf ein Gelenk beschränkt als auch generalisiert	posttraumatisch
	lokale (kompartimentale) Überlastung durch Beinachsenfehlstellung oder Meniskusläsion
	Instabilität als Folge der Ruptur des vorderen Kreuzbandes oder anderer Bänder
	metabolisch
	endokrinologisch
	neurogen
	aseptische Knochennekrose (Morbus Ahlbäck)

Viele genetische Studien legen nahe, dass es einen Unterschied zwischen Subpopulationen der Arthrose und verschiedenen arthrotischen Phänotypen gibt. Eine genetische Prädisposition kann den kritischen Unterschied ausmachen zwischen einem Patienten, welcher eine traumatische Knorpelverletzung erleidet und sich davon erholt, und einem Patienten, welcher als deren Folge eine Früharthrose entwickelt. Die Arthrose korreliert eng mit dem Lebensalter.

Merke

Die Gonarthrose ist kein schicksalshafter „Abnutzungsprozess“, welcher jeden Patienten im fortgeschrittenen Lebensalter ereilt.



Faktoren, die den Einfluss altersassoziierter „biochemischer“ Veränderungen verschlimmern:

- Adipositas
- kompartimentelle (lokale) Überlastung des Knorpels
- Verlust der Gelenkkongruenz (präarthrotische Deformität)
- Gelenkinstabilität

Trotz verschiedener Ätiologien ist die morphologische, biologische und klinische Endstrecke der Arthrose gleich.

Pathophysiologie

Nach einer initialen hypertrophischen Reparaturphase setzt der progressive Verlust der Knorpeloberfläche ein (► Abb. 12.4). Dieser beginnt zunächst als fransenartige Auffaserung der Oberfläche, gefolgt von größer werdenden Rissen, wobei die Tiefe der Knorpelzerstörung zunimmt und schließlich nach Verlust der Knorpelschicht eine Knochenglatze auf dem mittlerweile eburnierten subchondralen Knochen hinterlässt. Frei im Gelenk zirkulierende abgescherte Knorpelfragmente führen zu einer schmerzhaften Abriebsynovialitis mit Freisetzung weiterer knorpelzerstörender Faktoren aus synovialen Zellen, welche als Circulus vitiosus den Knorpelabbau verstärken.

Diese strukturellen Veränderungen werden von komplexen katabolen und bislang nicht komplett verstandenen zellulären, molekularbiologischen und biochemischen Veränderungen im Knorpel und subchondralen Knochen begleitet. Hierbei stehen die proliferierenden (Zellverbände; „Cluster“) und dann absterbenden Chondrozyten im Vordergrund. Parallel findet ein von der Oberfläche zunehmender Verlust der Proteoglykane (und Kollagenfasern) statt. Dadurch ist die Wasserbindungskapazität vermindert, und damit sind die biomechanischen Eigenschaften herabgesetzt (► Tab. 12.4).

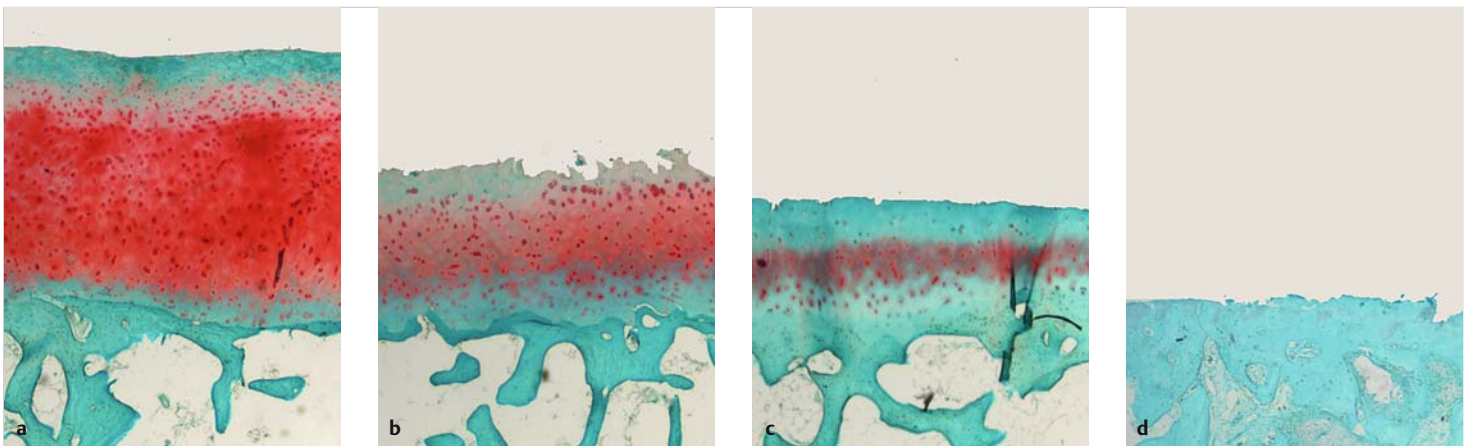


Abb. 12.4 Mikroskopisches Bild der Arthroseentwicklung. Knorpelaufweichung (Chondromalazie) mit verminderter oberflächlicher Safranin-O-Färbung als Hinweis für den Verlust von Proteoglykanen, der in einem verminderten Wassergehalt resultiert (a). Es kommt zu einem progressiven Verlust der Knorpeloberfläche mit teils aufgerauter Oberfläche und Fissuren. Im weiteren Verlauf kommt es zu einem oberflächlichen Verlust an Proteoglykanen sowie einem Abbau von Typ-II-Kollagenen mit gleichzeitig vermehrter Expression von Matrix-Metalloproteinasen und kataboler Zytokine wie IL-1 und TNF- α (b). Die Vorgänge haben sich fortgesetzt, die Knorpelfläche ist teils zerklüftet, einzelne arthrotische Knorpelfragmente lösen sich in das Gelenk und führen zur Detritussynovialitis. In Spätstadien ist nur noch ein geringgradiger Knorpelüberzug vorhanden (c). Schließlich ist fast der gesamte Knorpel denudiert und die mittlerweile eburnisierte Oberfläche des verdickten subchondralen Knochens liegt frei. Histologische Präparate eines humanen Kniegelenks, Safranin-O-Echtgrün, 20-fache Vergrößerung (d).

Tab. 12.4 Histopathologische Veränderungen bei Arthrose (modifiziert nach Pritzker et al. [2]).

Grad	Histopathologische Veränderungen
0: normaler Knorpel	Normale Matrixarchitektur, intakte Zellen, unveränderte Orientierung.
1: intakte Oberfläche	Oberflächliche Tangentialfaserzone intakt, ggf. oberflächliche Fibrillierung; Zelltod/Proliferation und/oder Hypertrophie in der oberflächlichen Zone.
2: Oberflächendiskontinuität	Wie Grad 1, aber mit einer Matrixschädigung innerhalb der oberflächlichen Tangentialfaserzone, ggf. mit einer Verringerung der kationischen Matrixanfärbbarkeit mit Safranin-O, Toluidinblau in den oberen $\frac{2}{3}$ des Gelenkknorpels, ggf. disorientierte Anordnung der Chondrozyten mit Zelltod, Proliferation und/oder Hypertrophie.
3: vertikale Fissuren (Zerklüftung)	Wie Grad 2, jedoch vertikale Fissuren der extrazellulären Matrix bis in die Übergangszone, Verlust der Matrixanfärbbarkeit in die tiefen $\frac{2}{3}$ des Knorpels. Chondrozyten: Zelltod, Regeneration (Cluster-Bildung), Hypertrophie.
4: Erosion	Signifikanter Verlust der Knorpelmatrix mit Delamination der oberflächlichen Schichten, möglicher Zystenbildung in den mittleren Schichten und einer generellen Exkavation des Knorpelgewebes als Folge des Knorpelmatrixverlusts im Bereich der oberflächlichen und mittleren Zone.
5: Denudierung	Sklerotischer subchondraler Knochen oder fibrokartilaginäres Reparaturgewebe erscheint auf der vom Knorpel befreiten Oberfläche. Mögliche spontane Mikrofrakturen mit begrenzten spontanen fibrokartilaginären Reparaturarealen.
6: Deformation	Makroskopischer Umbau des subchondralen Knochens, mit Mikrofrakturen und fibrokartilaginärer Spontanreparatur sowie Knochenreparaturvorgängen, welche über die originale Knorpeloberfläche in den verlorengegangenen Knorpel hineinragen.

Die irreversible Knorpelzerstörung wird von einer Verdickung des subchondralen Knochens, der Bildung von Osteophyten und von subchondralen Zysten begleitet.

Zusatzinfo

Die Osteoarthritis Research Society International (OARSI) definiert den Grad einer Arthrose als die Tiefenausdehnung in den Knorpel. Dieser Arthroseggrad ist ein Gradmesser der Schwere bzw. der biologischen Progression des Arthroseprozesses, unter der Voraussetzung, dass die zunehmende Involvierung tieferer Knorpelstrukturen eine fortgeschrittene Erkrankung anzeigt. Zusätzlich kann das horizontale Ausmaß der Knorpeldestruktion (unabhängig vom Grad = grade) bestimmt werden (stage) [2].

Klinik

Der klinisch wichtige Arthroseschmerz kann theoretisch von allen innervierten Geweben des Gelenks, wie Periost, Synovialmembran, Gelenkkapsel, Bänder und subchondraler Knochen, verursacht werden.

Klinische Zeichen der Arthrose:

- Ruhe- und Bewegungsschmerz
- Bewegungseinschränkung des Gelenks
- zunehmende Deformität der betroffenen Extremität

Während anfangs die Beschwerden nur episodenhaft mit beschwerdefreien Intervallen auftreten, nimmt im Verlauf ihre Häufigkeit zu. Bei Phasen der aktivierten Arthrose findet sich ein intraartikulärer Erguss mit Kapselschwellung, Überwärmung sowie einer schmerzbedingten Verminderung des Bewegungsumfangs.

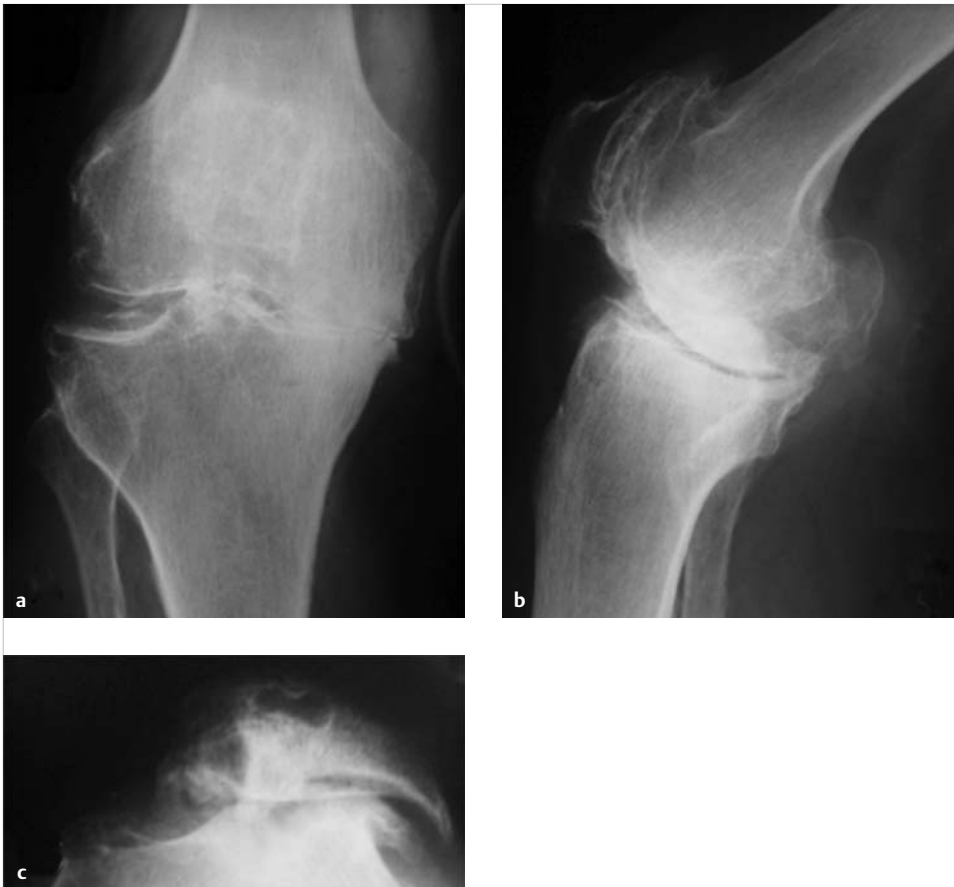

Abb. 12.5 a–c Radiologische Veränderungen bei Gonarthrose. Der Gelenkspalt ist lateral verschmälert und medial komplett verstrichen. Insbesondere im medialen Kompartiment finden sich Osteophyten, eine Sklerose des subchondralen Knochens, eine Entrundung der Femurkondyle und des Tibiaplateaus (a, b). Die Tangentialaufnahme der Patella zeigt eine Retropatellararthrose mit starker Lateralisierung und Verkipfung der Patella und Bildung zweier massiver lateraler Osteophyten sowie Geröllzysten (c).

Radiologische Diagnose der Gonarthrose

Röntgologische Hinweise der Gonarthrose (► Abb. 12.5):

- Verdichtung des subchondralen Knochens
- zunehmende Verschmälerung und schließlich Aufhebung des Gelenkspalts
- subchondrale Zysten
- Osteophyten (im Übergangsbereich Synovialmembran zum Gelenkknorpel)

Die 3 Standardaufnahmen (a.–p., seitlich, Patella tangential in 45° Kniebeugung) des Kniegelenks sowie die 45°-Belastungsaufnahme (zum sicheren Erkennen einer Gelenkspaltverschmälerung) bilden alle 3 Kompartimente in 2 Ebenen ab. Zusätzliche Untersuchungen sind die Ganzbeinaufnahme zum Erkennen einer Achsfehlstellung sowie die Patella-Défilée-Aufnahmen (in 30°/60°/90° Kniebeugung). Die Magnetresonanztomografie (MRT) ist nur in seltenen Fällen (z. B. zur Differenzialdiagnose degenerativer Meniskusläsionen) zur Diagnosesicherung indiziert.

Expertenrat

Die a.–p. Standardprojektion erlaubt keine sichere Bestimmung der Größe des Gelenkspalts! Ein Streckdefizit „verringert“ den Gelenkspalt im a.–p. Bild, und bereits eine geringgradige Verbesserung der Streckbarkeit (z. B. aufgrund geringerer Schmerzen nach konservativer Therapie) führt zur radiologischen Gelenkspaltvergrößerung. Diese darf nicht als „Therapieerfolg“ im Sinne einer „Knorpelregeneration“ fehlgedeutet werden.

Radiologische Diagnose fokaler Knorpelschäden

Standardröntgenbilder bilden nur osteochondrale Defekte ab. Das MRT ist das beste Verfahren zur nichtinvasiven Diagnose. Neben einem Knochenmarködem als indirektem Hinweis sind fokale Knorpelschäden direkt darstellbar. Oftmals muss jedoch die Arthroskopie Sicherheit über Tiefenausdehnung und Ausmaß der Defekte erbringen.

Expertenrat

Die Computertomografie (CT) beurteilt sehr gut den subchondralen Knochen. Insbesondere bei der Osteochondrosis dissecans (OD) können sinnvolle Hinweise zur präoperativen Planung über den Sklerosesaum, die räumliche Ausdehnung des knöchernen Prozesses sowie das osteochondrale Fragment gewonnen werden.

Nach knorpelreparativen Verfahren können durch spezielle MRT-Bildprotokolle strukturelle (Mocart-Bewertungssysteme) und biochemische Parameter des Reparaturgewebes beurteilt werden. Es bleibt abzuwarten, inwieweit sich diese hervorragenden Darstellungsmöglichkeiten in der klinischen Praxis durchsetzen.

Literatur

- [1] Brandt KD, Dieppe P, Radin EL. Etiopathogenesis of osteoarthritis. *Rheum Dis Clin North Am* 2008; 34(3): 531–559
- [2] Pritzker KP et al. Osteoarthritis cartilage histopathology: grading and staging. *Osteoarthritis Cartilage* 2006; 14(1): 13–29
- [3] Stecher RM. Heberden's nodes: heredity in hypertrophic arthritis of the finger joints. *Am J Med Sci* 1941; 201: 801–809