

Anatomy

A Photographic Atlas

Bearbeitet von
Johannes W. Rohen, Chihiro Yokochi, Elke Lütjen-Drecoll

8 2015. Taschenbuch. 560 S. Paperback
ISBN 978 3 7945 2982 7
Format (B x L): 21 x 29,7 cm
Gewicht: 2300 g

[Weitere Fachgebiete > Medizin > Vorklinische Medizin: Grundlagenfächer > Anatomie](#)

Zu [Inhaltsverzeichnis](#)

schnell und portofrei erhältlich bei

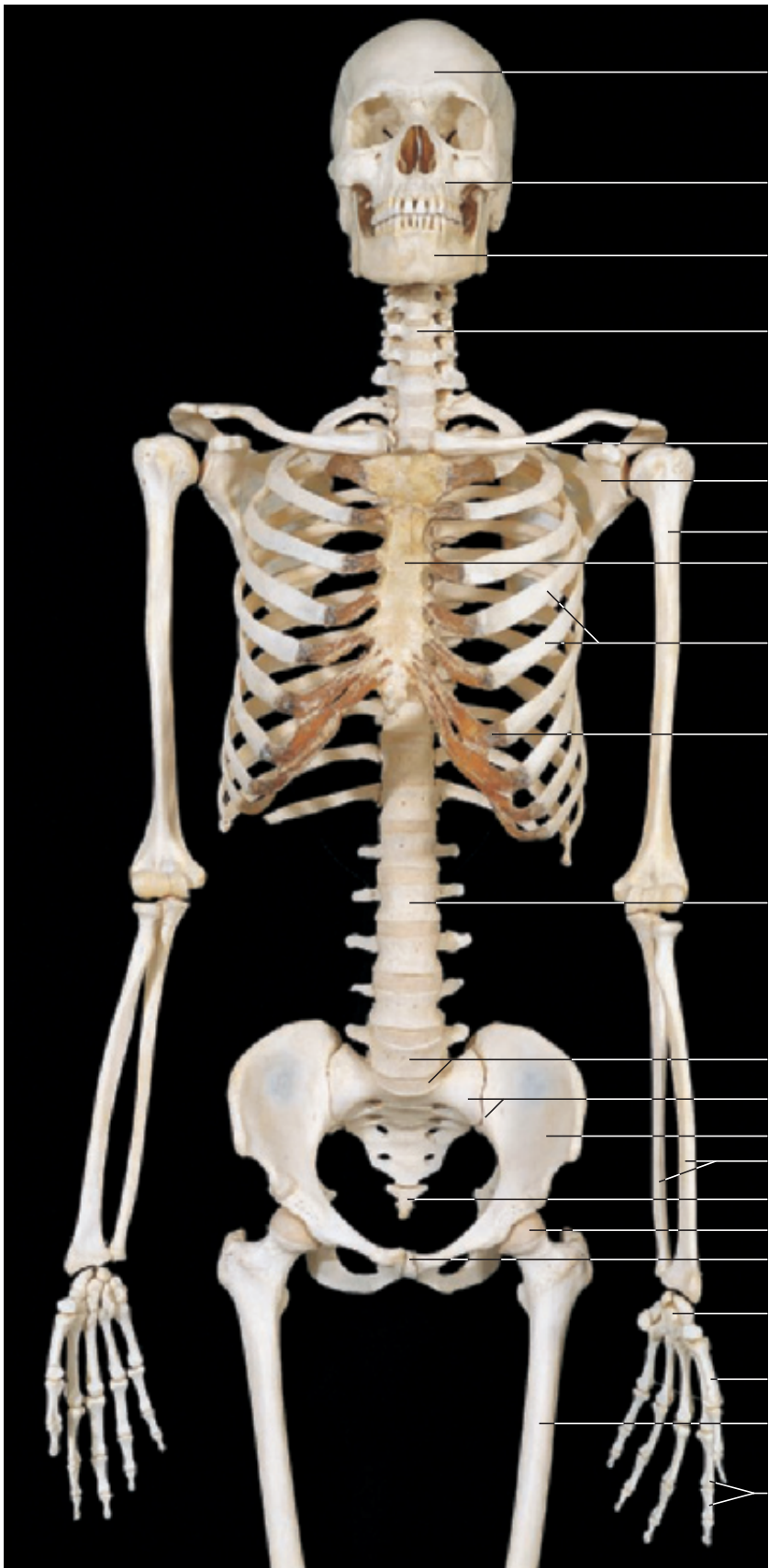
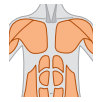

DIE FACHBUCHHANDLUNG

Die Online-Fachbuchhandlung [beck-shop.de](#) ist spezialisiert auf Fachbücher, insbesondere Recht, Steuern und Wirtschaft. Im Sortiment finden Sie alle Medien (Bücher, Zeitschriften, CDs, eBooks, etc.) aller Verlage. Ergänzt wird das Programm durch Services wie Neuerscheinungsdienst oder Zusammenstellungen von Büchern zu Sonderpreisen. Der Shop führt mehr als 8 Millionen Produkte.

3 Trunk

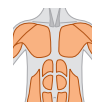
Skeleton _____	190	Inguinal Region _____	221
Head and Vertebral Column _____	193	Surface Anatomy of the Back _____	225
Vertebrae _____	198	Back _____	226
Thorax and Vertebral Column _____	201	Spinal Cord _____	234
Ligaments of the Vertebral Column _____	206	Lumbar Part of the Vertebral Column and Spinal Cord _____	238
Surface Anatomy of the Anterior Body _____	208	Vertebral Canal and Spinal Cord _____	240
Thoracic Wall _____	210	Nuchal Region _____	242
Thoracic and Abdominal Walls _____	212		



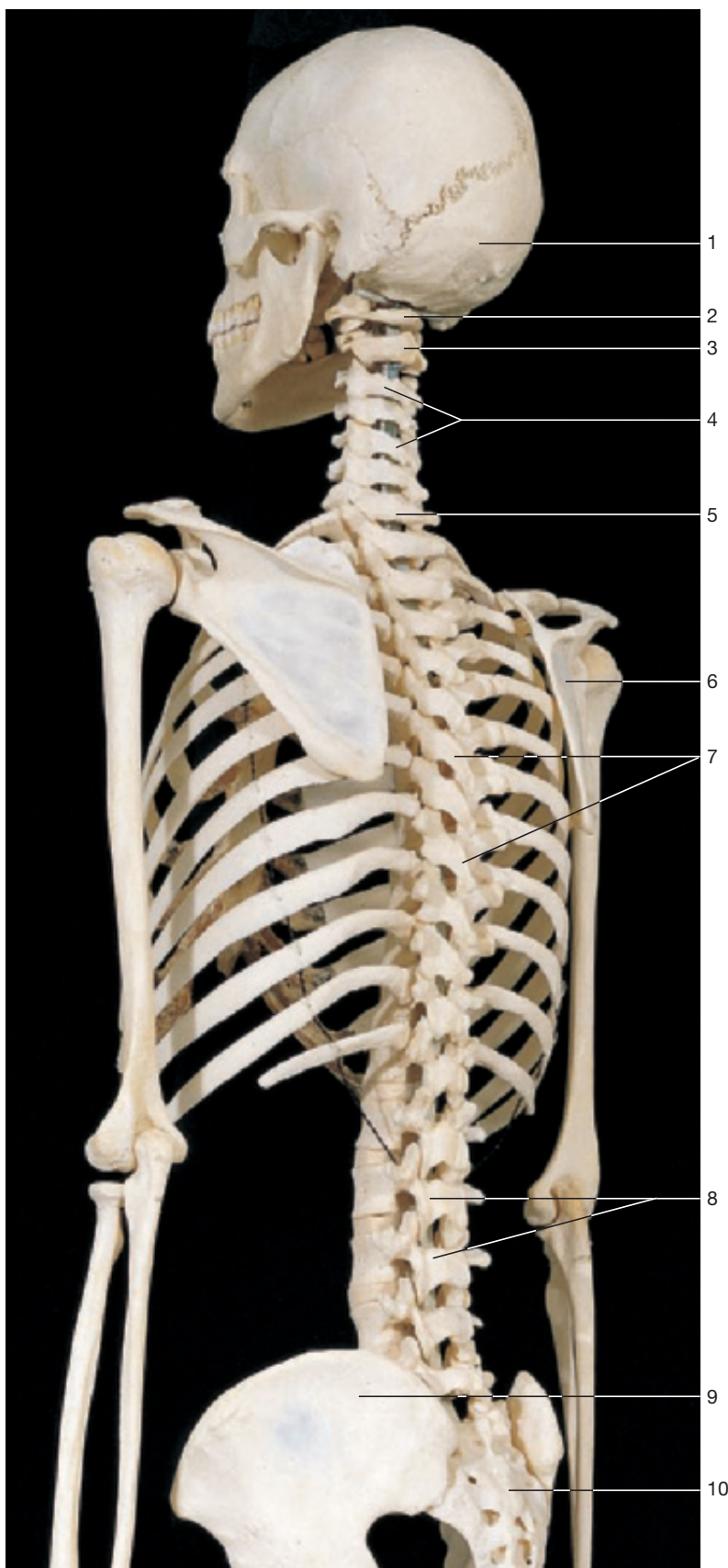


- 1 Frontal bone
- 2 Maxilla
- 3 Mandible
- 4 Cervical vertebrae
- 5 Clavicle
- 6 Scapula
- 7 Humerus
- 8 Sternum
- 9 Ribs
- 10 Costal cartilage
- 11 Lumbar vertebrae
- 12 Lumbar vertebra (L₅) and promontory
- 13 Sacrum
- 14 Hip bone
- 15 Radius and ulna
- 16 Coccyx
- 17 Head of femur
- 18 Pubic symphysis
- 19 Carpal bones
- 20 Metacarpal bones
- 21 Femur
- 22 Phalanges

Skeleton of the trunk with head, vertebral column, thorax, pelvis, and upper limb (anterior aspect).



- 1 Occipital bone
- 2 Atlas
- 3 Axis
- 4 Cervical vertebrae
- 5 Vertebra prominens (C₇)
- 6 Scapula
- 7 Thoracic vertebrae
- 8 Lumbar vertebrae
- 9 Hip bone
- 10 Sacrum



Skeleton of the trunk with head, vertebral column, thorax, pelvis, and shoulder girdle (oblique-posterior aspect).