

Anatomy

A Photographic Atlas

Bearbeitet von
Johannes W. Rohen, Chihiro Yokochi, Elke Lütjen-Drecoll

8 2015. Taschenbuch. 560 S. Paperback
ISBN 978 3 7945 2982 7
Format (B x L): 21 x 29,7 cm
Gewicht: 2300 g

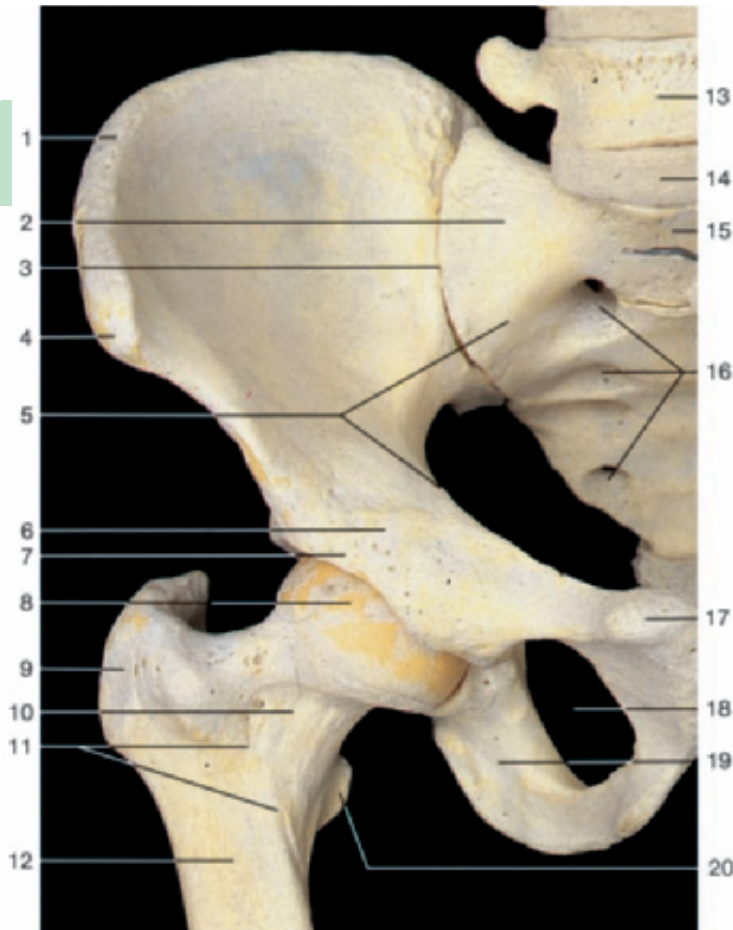
[Weitere Fachgebiete > Medizin > Vorklinische Medizin: Grundlagenfächer > Anatomie](#)

Zu [Inhaltsverzeichnis](#)

schnell und portofrei erhältlich bei

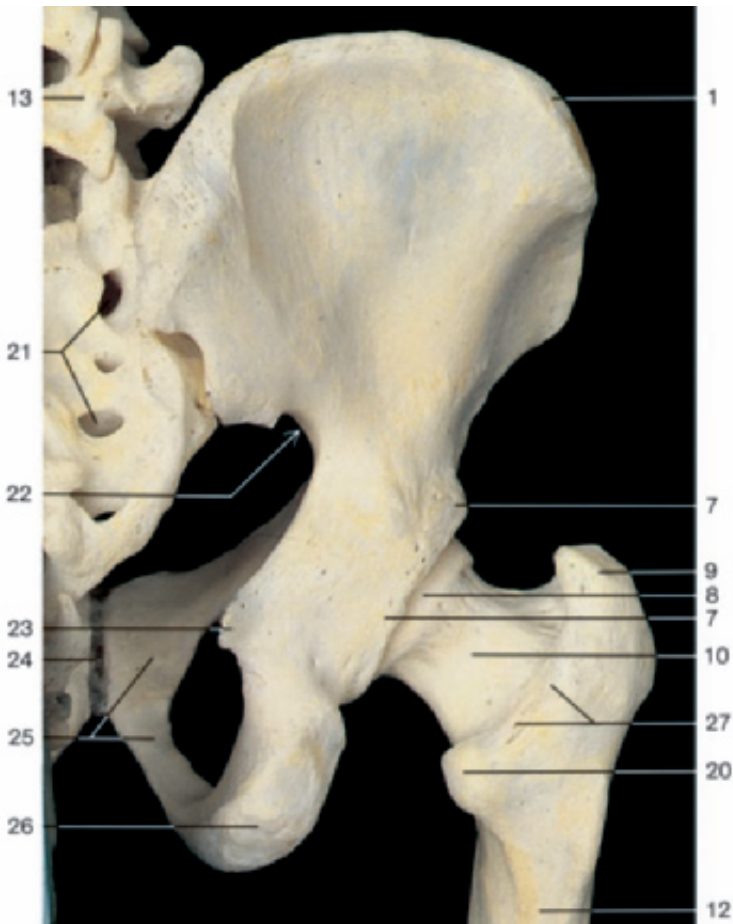
DIE FACHBUCHHANDLUNG

Die Online-Fachbuchhandlung [beck-shop.de](#) ist spezialisiert auf Fachbücher, insbesondere Recht, Steuern und Wirtschaft. Im Sortiment finden Sie alle Medien (Bücher, Zeitschriften, CDs, eBooks, etc.) aller Verlage. Ergänzt wird das Programm durch Services wie Neuerscheinungsdienst oder Zusammenstellungen von Büchern zu Sonderpreisen. Der Shop führt mehr als 8 Millionen Produkte.



Bones of the right hip joint (anterior aspect).

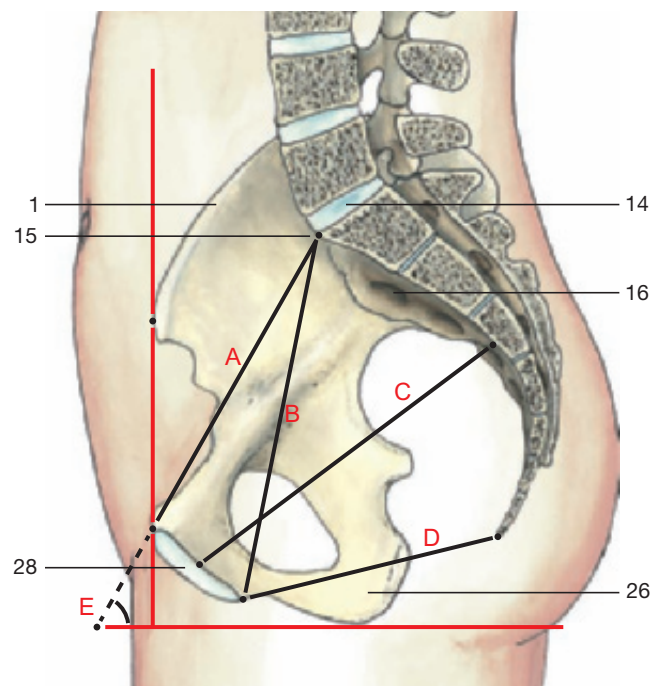
- 1 Iliac crest
- 2 Lateral part of sacrum (ala)
- 3 Position of sacro-iliac joint
- 4 Anterior superior iliac spine
- 5 Linea terminalis
- 6 Iliopubic eminence
- 7 Bony margin of acetabulum
- 8 Head of femur
- 9 Greater trochanter
- 10 Neck of femur
- 11 Intertrochanteric line
- 12 Shaft of femur
- 13 Fifth lumbar vertebra
- 14 Intervertebral disc between fifth lumbar vertebra and sacrum (imitation)
- 15 Sacral promontory
- 16 Anterior sacral foramina
- 17 Pubic tubercle
- 18 Obturator foramen
- 19 Ramus of ischium
- 20 Lesser trochanter
- 21 Posterior sacral foramina
- 22 Greater sciatic notch
- 23 Ischial spine
- 24 Pubic symphysis
- 25 Pubis
- 26 Ischial tuberosity
- 27 Intertrochanteric crest
- 28 Symphyseal surface



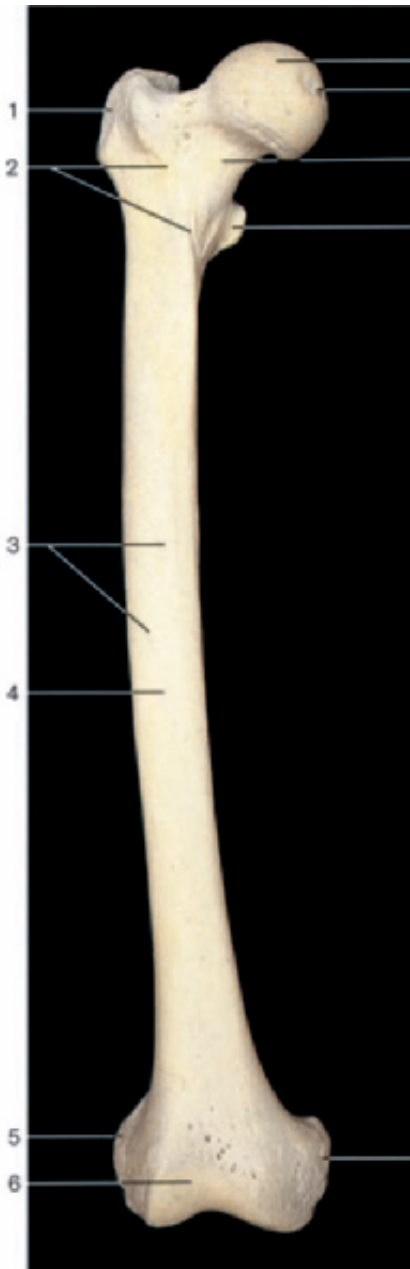
Bones of the right hip joint (posterior aspect).

Diameters of the pelvis

- A = True conjugate (11–11.5 cm) (conjugata vera)
- B = Diagonal conjugate (12.5–13 cm)
- C = Largest diameter of pelvis
- D = Inferior pelvic aperture
- E = Pelvic inclination (60°)

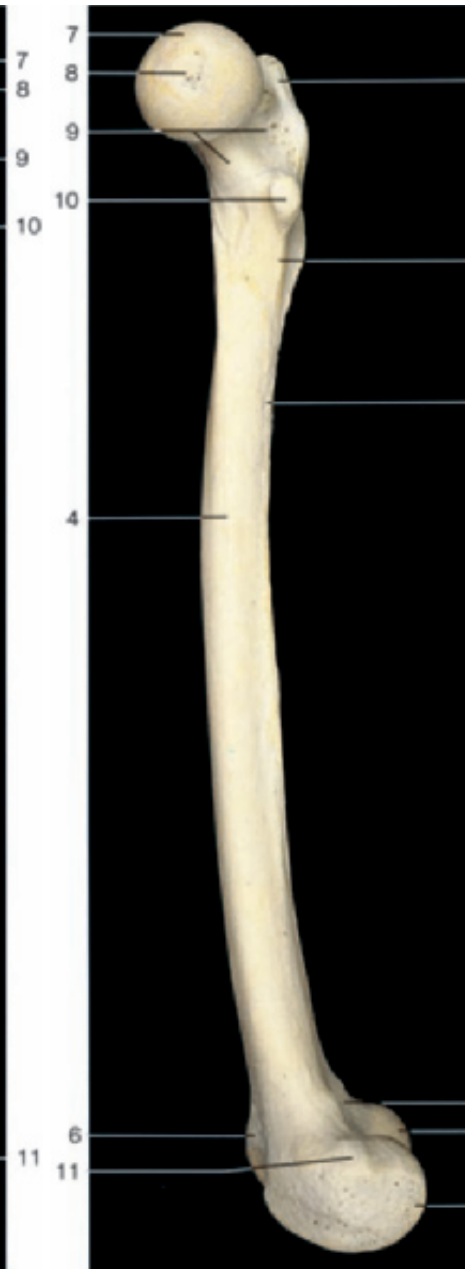


Inclination and diameters of the female pelvis, right half (medial aspect).



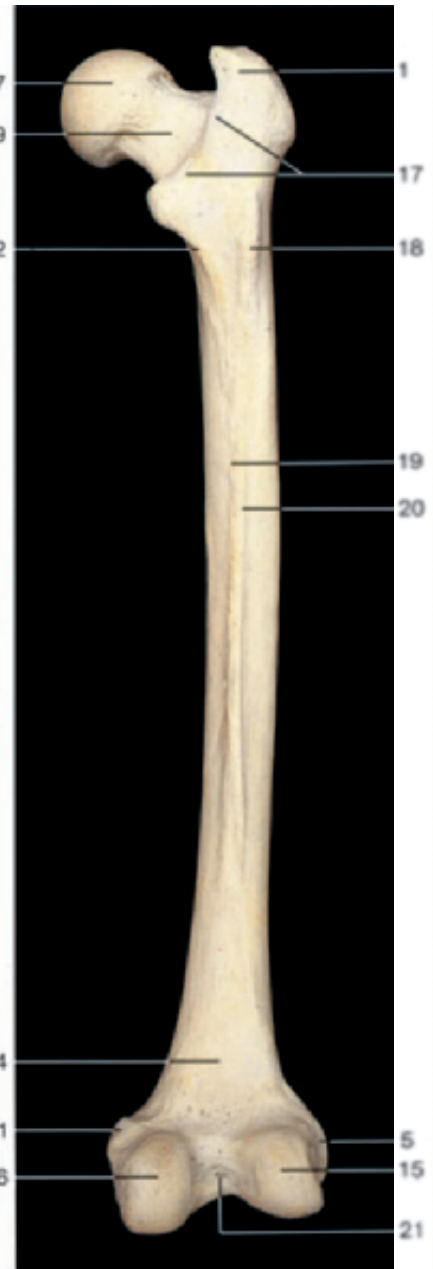Right femur (anterior aspect).

- 1 Greater trochanter
- 2 Intertrochanteric line
- 3 Nutrient foramina
- 4 Shaft of femur (diaphysis)
- 5 Lateral epicondyle
- 6 Patellar surface



Right femur (medial aspect).

- 7 Head
- 8 Fovea of head
- 9 Neck
- 10 Lesser trochanter
- 11 Medial epicondyle



Right femur (posterior aspect).

- 12 Pectineal line
- 13 Linea aspera
- 14 Popliteal surface
- 15 Lateral condyle
- 16 Medial condyle
- 17 Intertrochanteric crest
- 18 Third trochanter
- 19 Medial lip of linea aspera
- 20 Lateral lip of linea aspera
- 21 Intercondylar fossa