

Anatomy

A Photographic Atlas

Bearbeitet von
Johannes W. Rohen, Chihiro Yokochi, Elke Lütjen-Drecoll

8 2015. Taschenbuch. 560 S. Paperback
ISBN 978 3 7945 2982 7
Format (B x L): 21 x 29,7 cm
Gewicht: 2300 g

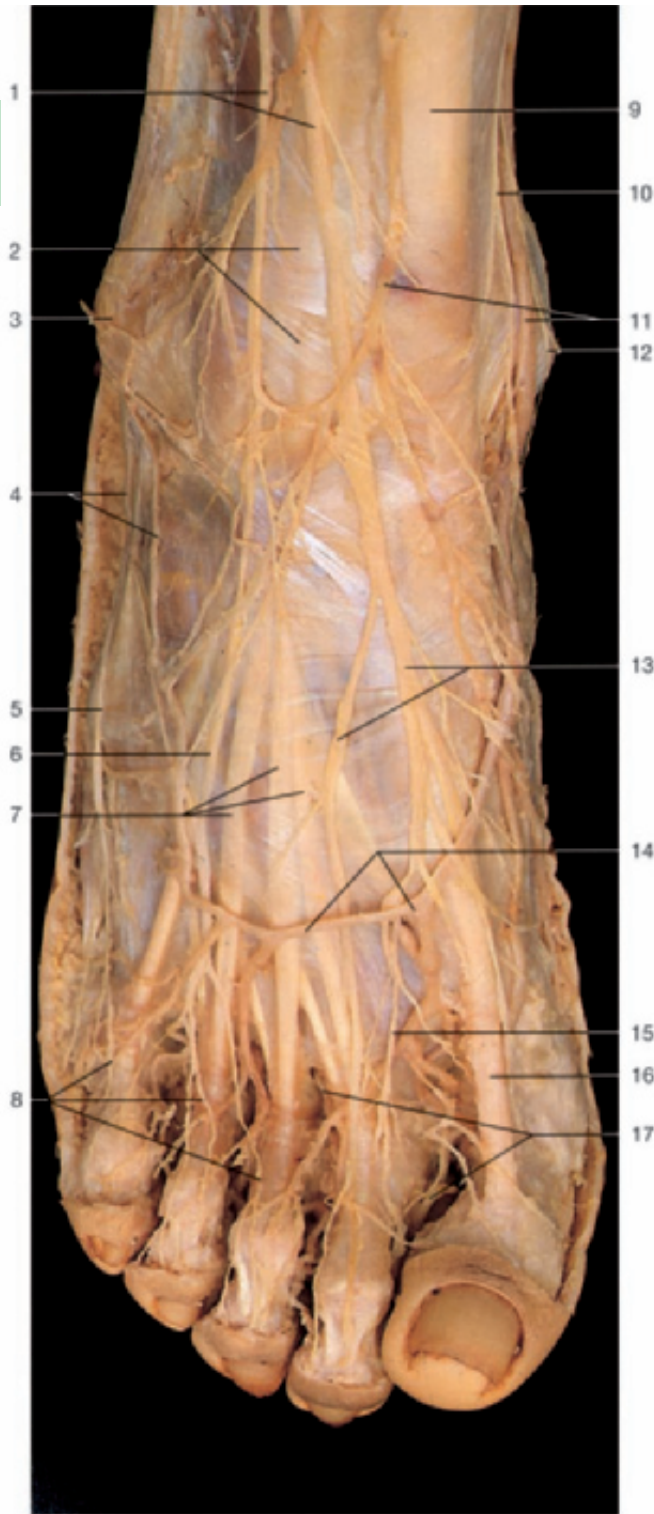
[Weitere Fachgebiete > Medizin > Vorklinische Medizin: Grundlagenfächer > Anatomie](#)

Zu [Inhaltsverzeichnis](#)

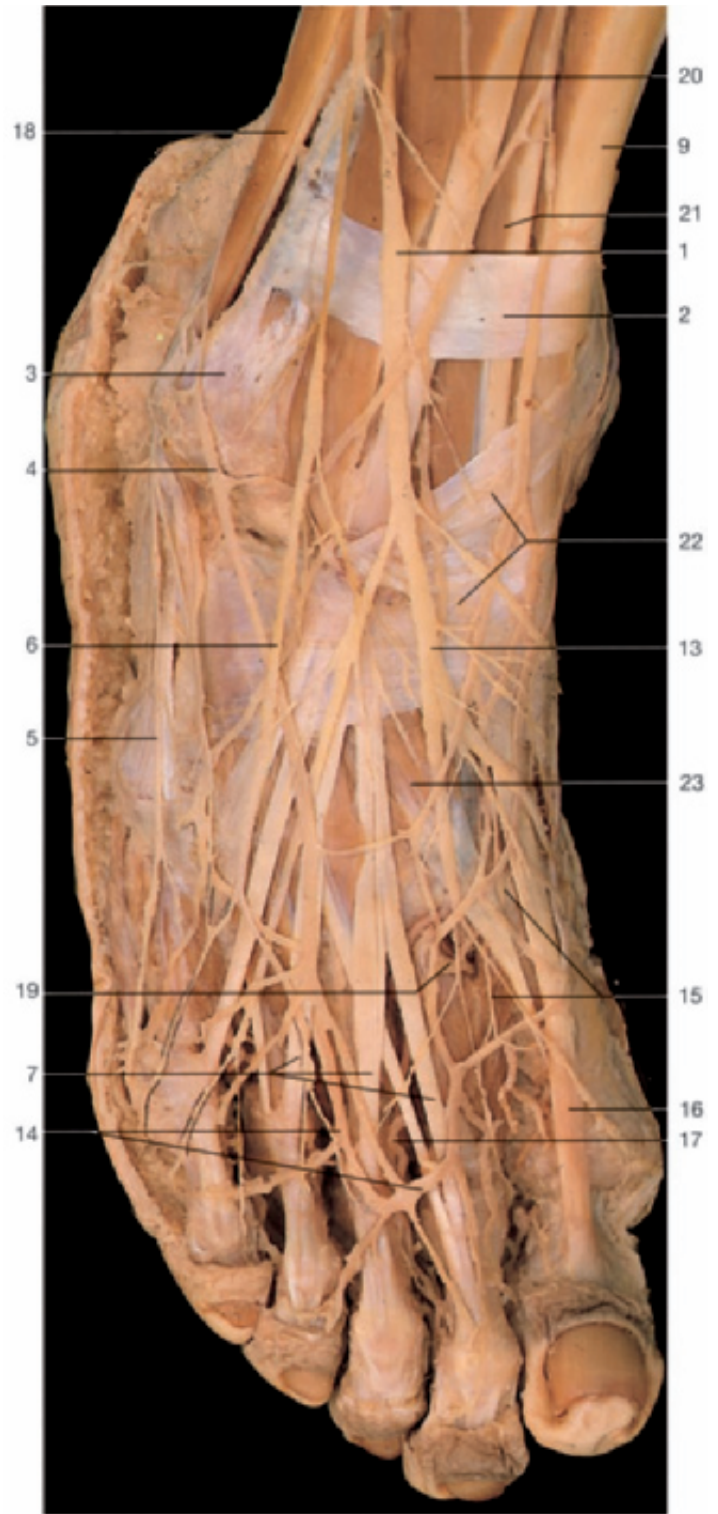schnell und portofrei erhältlich bei


DIE FACHBUCHHANDLUNG

Die Online-Fachbuchhandlung [beck-shop.de](#) ist spezialisiert auf Fachbücher, insbesondere Recht, Steuern und Wirtschaft. Im Sortiment finden Sie alle Medien (Bücher, Zeitschriften, CDs, eBooks, etc.) aller Verlage. Ergänzt wird das Programm durch Services wie Neuerscheinungsdienst oder Zusammenstellungen von Büchern zu Sonderpreisen. Der Shop führt mehr als 8 Millionen Produkte.



Dorsum of the right foot, superficial layer.

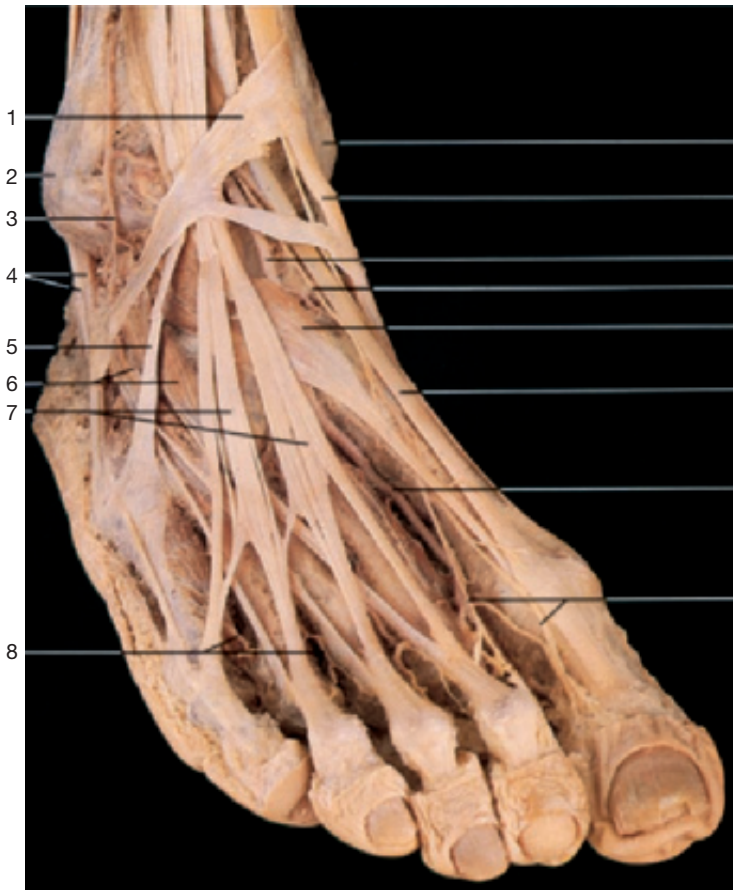

Dorsum of the right foot, superficial layer. The fascia of the dorsum has been removed.

- 1 Superficial fibular nerve
- 2 Superior extensor retinaculum
- 3 Lateral malleolus
- 4 Venous network of lateral malleolus and tributaries of small saphenous vein
- 5 Lateral dorsal cutaneous branch of sural nerve
- 6 Intermediate dorsal cutaneous nerve
- 7 Tendons of extensor digitorum longus muscle
- 8 Dorsal digital nerves

- 9 Tendon of tibialis anterior muscle
- 10 Saphenous nerve
- 11 Venous network of medial malleolus and tributaries of great saphenous vein
- 12 Medial malleolus
- 13 Medial dorsal cutaneous nerves
- 14 Dorsal venous arch of foot
- 15 Dorsal digital nerve (of deep fibular nerve)
- 16 Tendon of extensor hallucis longus muscle

- 17 Dorsal digital arteries
- 18 Peroneal muscles
- 19 Deep plantar branch of dorsalis pedis artery anastomosing with plantar arch
- 20 Extensor digitorum longus muscle
- 21 Extensor hallucis longus muscle
- 22 Inferior extensor retinaculum
- 23 Extensor hallucis brevis muscle

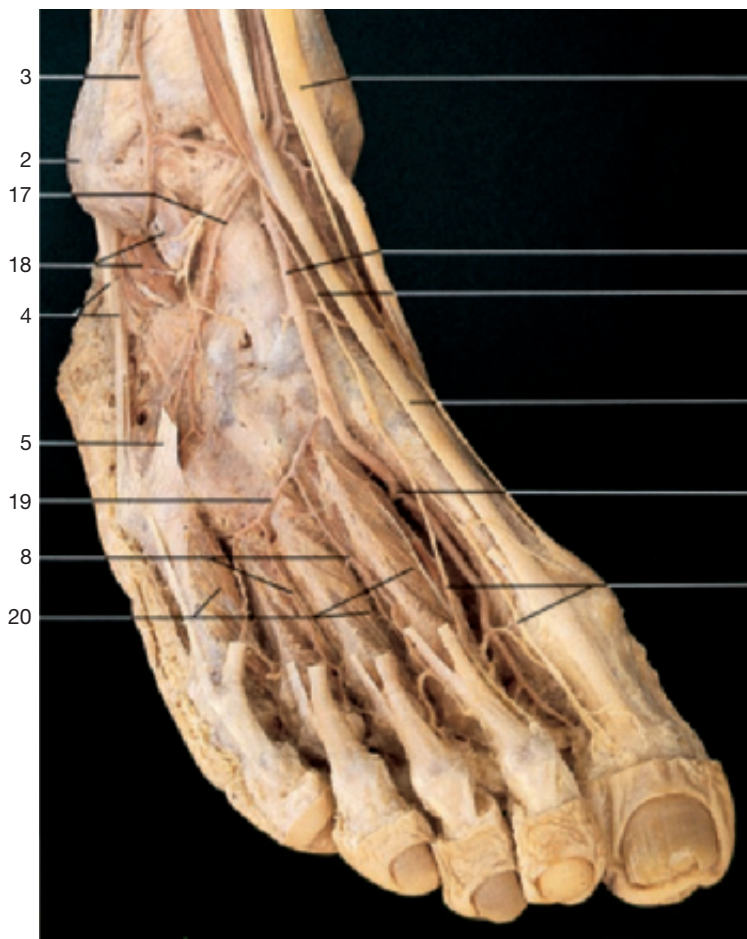

1
2
3
4
5
6
7
8

9
10
11
12
13
14
15
16

- 1 Inferior extensor retinaculum
- 2 Lateral malleolus
- 3 Lateral anterior malleolar artery
- 4 Tendons of peroneal muscles
- 5 Tendon of peroneus tertius muscle
- 6 Extensor digitorum brevis muscle
- 7 Tendons of extensor digitorum longus muscle
- 8 Dorsal metatarsal arteries
- 9 Medial malleolus
- 10 Tendon of tibialis anterior muscle
- 11 Dorsalis pedis artery
- 12 Deep fibular nerve (on dorsum of foot)
- 13 Extensor hallucis brevis muscle
- 14 Tendon of extensor hallucis longus muscle
- 15 Dorsalis pedis artery with deep plantar branch to the plantar arch
- 16 Terminal branches of deep fibular nerve
- 17 Lateral tarsal artery
- 18 Extensor digitorum brevis muscle (divided)
- 19 Arcuate artery
- 20 Dorsal interossei muscles
- 21 Deep fibular nerve

Dorsum of the right foot, middle layer. The cutaneous nerves have been removed.



3
2
17
18
4
5
19
8
20

10
11
21
14
15
16

Dorsum of the right foot, deep layer. Extensor digitorum and hallucis brevis muscles have been removed.