

Expertise Thoraxchirurgie

Bearbeitet von
Michael Rolf Müller, Stefan Watzka

1. Auflage 2015. Buch. 330 S. Gebunden
ISBN 978 3 13 175021 1
Format (B x L): 23,8 x 31,6 cm
Gewicht: 2115 g

[Weitere Fachgebiete > Medizin > Chirurgie > Herz- & Thoraxchirurgie](#)

Zu [Inhaltsverzeichnis](#)

schnell und portofrei erhältlich bei

**beck-shop.de**
DIE FACHBUCHHANDLUNG

Die Online-Fachbuchhandlung beck-shop.de ist spezialisiert auf Fachbücher, insbesondere Recht, Steuern und Wirtschaft. Im Sortiment finden Sie alle Medien (Bücher, Zeitschriften, CDs, eBooks, etc.) aller Verlage. Ergänzt wird das Programm durch Services wie Neuerscheinungsdienst oder Zusammenstellungen von Büchern zu Sonderpreisen. Der Shop führt mehr als 8 Millionen Produkte.

**Merke**

Eine fehlende Asbestanamnese schließt das Vorliegen eines Pleuramesothelioms nicht aus.

- [96] Wick MR, Ritter JH, Humphrey PA. Sarcomatoid carcinomas of the lung: a clinicopathologic review. *Am J Clin Pathol* 1997; 108: 40–53
- [97] Wick MR, Ritter JH, Nappi O. Inflammatory sarcomatoid carcinoma of the lung: report of three cases and clinicopathologic comparison with inflammatory pseudotumors in adult patients. *Hum Pathol* 1995; 26: 1014–1021
- [98] Xu Z, Ding J, Shi M. Lung carcinosarcoma – a report of 15 cases. *Zhonghua Zhong Liu Za Zhi* 1996; 18: 119–122
- [99] Yousem SA, Hochholzer L. Mucoepidermoid tumors of the lung. *Cancer* 1987; 60: 1346–1352
- [100] Yousem SA, Wick MR, Randhawa P et al. Manivel, Pulmonary blastoma. An immunohistochemical analysis with comparison with fetal lung in its pseudoglandular stage. *Am J Clin Pathol* 1990; 93: 167–175
- [101] Yuki T, Sakuma T, Ohbayashi C et al. Pleomorphic carcinoma of the lung: a surgical outcome. *J Thorac Cardiovasc Surg* 2007; 134: 399–404
- [102] Zagars GK, Ballo MT, Pisters PW et al. Prognostic factors for patients with localized soft-tissue sarcoma treated with conservation surgery and radiation therapy: an analysis of 1225 patients. *Cancer* 2003; 97: 2530–2543
- [103] Zimmerman KG, Sobonya RE, Payne CM. Histochemical and ultrastructural features of an unusual pulmonary carcinosarcoma. *Hum Pathol* 1981; 12: 1046–1051

9.2 Tumoren der Pleura

9.2.1 Pleuramesotheliom

S. B. Watzka, E. Stubenberger, M. R. Müller

Einleitung

Das Pleuramesotheliom ist eine neoplastische Erkrankung, die ihren Ausgang vom Mesothel der Pleura nimmt und die vorwiegend mit der Exposition mit Asbest assoziiert ist [25]. Beschrieben wurde dieser Zusammenhang erstmals 1960 in 33 Fällen von Pleuramesotheliom bei Arbeitern in einer Asbestmine in Südafrika [62].

Klinisch ist das Pleuramesotheliom durch aggressives lokales Wachstum, geringe oder unspezifische Symptome im Frühstadium als auch durch geringes Ansprechen auf Chemotherapie und Bestrahlung [31] sowie durch eine außerordentlich schlechte Prognose gekennzeichnet [52].

Epidemiologie

Das Pleuramesotheliom ist eine seltene Erkrankung mit einer Inzidenz von 1–30 Fälle auf 1 Million Menschen/Jahr [52]. Die höchsten Inzidenzraten werden zurzeit in Großbritannien, Australien und Belgien beobachtet [2].

Mindestens 70% der Patienten haben eine Asbestanamnese [56]. Die Exposition mit Asbest, das in Europa bis etwa 1990 intensiv eingesetzt wurde, erfolgte vorwiegend im beruflichen Umfeld (z. B. in Kohlenbergwerken, Produktionsstätten von Bremsbelägen und Isolationsmaterial usw.). Ein geringer Prozentsatz der Asbestexposition erfolgt durch natürlich vorkommendes Asbest im Boden und im Gestein (z. B. in Kappadokien/Türkei, Zypern und Westaustralien) [4].

In seltenen Fällen entstehen Pleuramesotheliome als Folge von Strahlentherapien (klassischerweise bei Morbus Hodgkin, aber auch bei Schilddrüsenkarzinom u. A.) [24], bei autosomal dominant vererbter genetischer Prädisposition [47] und möglicherweise als Folge einer SV-40-Infektion [20].

Das Verhältnis von Männern zu Frauen beträgt etwa 8:1 [59]. Das liegt unter anderem daran, dass in den exponierten Berufsgruppen Männer überwiegen. Die Latenzzeit zwischen Asbestexposition und Entstehung des Pleuramesothelioms beträgt 20–50 Jahre, mit einer geschätzten medianen Latenzzeit von 32 Jahren [29]. Daher beträgt das mittlere Alter bei Diagnosestellung 50–60 Jahre.

Ätiologie und Pathogenese

Die Erkrankung wird hauptsächlich durch Exposition mit Asbestfasern vom Crocidolit-Typ verursacht [25]. Da die nadelförmigen Fasern von den Pleuramakrophagen nicht vollständig phagozytiert werden können, entsteht eine chronische Entzündung der Pleura, die nach langer Latenzzeit zur Entstehung eines Pleuramesothelioms führt [68].

Die molekularen Vorgänge, die für die Entartung zum Pleuramesotheliom verantwortlich sind, sind noch nicht bis ins letzte Detail entschlüsselt. Ein molekularer „Pathway“ verläuft über die asbestinduzierte Aktivierung der Kinasen ERK1/ERK2 und der Proteinkinase B in pleuralen Mesothelzellen [1], was letztlich zu einer erhöhten AP-1-Aktivität und damit zu gesteigerter Mesothelzell-Mitoserate führt [38]. Ein anderer „Pathway“ der asbestinduzierten mesothelialen Proliferation bzw. Entartung ist mit dem Tumornekrosefaktor- α (TNF- α) assoziiert. Pleurale Makrophagen sezernieren nämlich TNF- α bei der Phagozytose von Asbestfasern [9]. Nach der Bindung an seinen Rezeptor aktiviert TNF- α in den pleuralen Mesothelzellen den NF- κ B-Signalweg, was wiederum zu einer erhöhten Mitoserate in den Mesothelzellen führt [67].

Neuesten Erkenntnissen zufolge könnte das Pleuramesotheliom außerdem auf einer Keimbahnmutation des Tumorsuppressorgens BAP1 beruhen, das auf Chromosom 3p21 lokalisiert ist. Patienten mit dieser Mutation haben nicht nur ein erhöhtes Risiko für Pleuramesotheliome, sondern auch für uveale und kutane Melanome sowie für atypische melanozytäre Tumoren [8].

Histologie

Die gegenwärtige histologische Einteilung beruht auf der WHO-Klassifikation [58]. Darin werden im Wesentlichen drei verschiedene Subtypen unterschieden:

- der **epitheloide** Subtyp, der in ca. 50% der Fälle auftritt
- der aggressiv wachsende **sarkomatoide** Subtyp, der in ca. 15% der Fälle auftritt
- der **biphasische** Subtyp, der histomorphologische Elemente der beiden vorgenannten Subtypen enthält und der in ca. 35% der Fälle beobachtet wird [37]

Das Pleuramesotheliom ist differenzialdiagnostisch schwer von der **chronischen Pleuritis**, aber auch von der **Pleurakarzinose** durch ein pulmonales oder extrapulmonales Primum (z. B. Adenokarzinom der Lunge, Nierenzellkarzinom etc.) abzugrenzen. Diese Abgrenzung gelingt in der Regel nur durch ein Panel von

verschiedenen immunhistochemischen Markern, wie z. B. Calretinin, WT1 und CK5/6 (beim Mesotheliom positiv), oder CEA, TTF-1 und ER (beim Mesotheliom negativ) [34], [58].

Ein weiteres Problem ist die schwierige Beurteilung des Resektionsrands [15]. Da das Präparat an der Grenzfläche zur Fascia endothoracica bzw. zum Rippenperiost entnommen wird, fehlt der für die Beurteilung der Radikalität notwendige Saum gesunden Gewebes. Außerdem kann ein Präparat von der Größe eines gesamten Pleuraüberzugs bestenfalls fragmentarisch und punktuell aufgearbeitet werden. Der letztere Umstand bedingt auch, dass die Unterscheidung zwischen epitheloidem und biphasischem Subtyp nicht zuverlässig getroffen werden kann, da sich vereinzelte sarkomatoide Anteile durch diesen „sampling error“ unter Umständen einer Beurteilung entziehen.

Diagnostik

Symptome

Die Symptome des Pleuramesothelioms sind in der Regel unspezifisch. Dazu gehören Dyspnoe, Reizhusten, Hämoptysen, Zwerchfellhochstand, unklare Pleuraergüsse, chronische Thoraxschmerzen, und Erschöpfung [45]. Manchmal ist ein im höheren Alter erstmals aufgetretener Spontanpneumothorax die Erstmanifestation der Erkrankung. Nicht selten wird ein Pleuramesotheliom als Zufallsbefund, z. B. während einer präoperativen diagnostischen Abklärung, entdeckt [45].

Diagnostisches Vorgehen

Alle Patienten mit suspeziiertem Pleuramesotheliom sollten in einem interdisziplinären Umfeld (Thoraxchirurgie, Onkologie, Pneumologie, Radiologie, Strahlentherapie) evaluiert werden. Das impliziert auch, dass das komplette Staging abgeschlossen sein muss, bevor eine adäquate Therapie eingeleitet werden kann [48].

Die diagnostische Abklärung beginnt mit einer akkuraten **Anamnese**, die auch eine 20–30 Jahre zurückgehende Berufsanamnese enthalten soll, wobei die Frage nach einer möglichen Asbestexposition im Beruf, aber auch im häuslichen Umfeld (Wurde Ihr Haus einmal renoviert? Wohnen Sie in der Nähe einer Baustoffindustrie? etc.) dezidiert gestellt werden muss. Berufsgruppen, die ein höheres Risiko haben, ein Pleuramesotheliom zu entwickeln, sind:

- Beschäftigte in der Bauindustrie inkl. Baustoffmärkten,
- in Schiffswerften,
- in Ölraffinerien,
- in metallverarbeitenden Betrieben,
- Fliesenleger,
- Dachdecker,
- Kfz-Mechaniker.

Als erste Untersuchung wird in der Regel ein Thorax-Röntgen veranlasst. Sind dort Auffälligkeiten zu erkennen, wird eine **Thorax-CT** angeordnet (► Abb. 9.37). Die für ein Pleuramesotheliom verdächtigen Veränderungen sind: diffuse Verdickung der Pleura, noduläre Verdickungen der Pleura (parietal und/oder interlobär), abgekapselte Pleuraergüsse ohne Vorliegen von relevant erhöhten Entzündungsparametern, disseminierte pulmonale Rundherde.

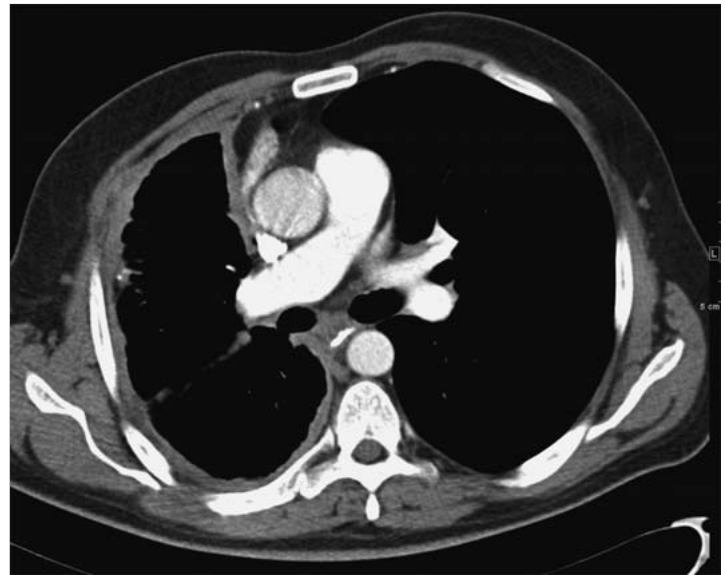


Abb. 9.37 Pleuramesotheliom rechts. Die für ein Pleuramesotheliom verdächtigen Veränderungen sind hier: Schrumpfung des rechten Hemithorax sowie diffuse und noduläre Verdickungen der Pleura (parietal und interlobär).

Besteht nun ein ausreichender klinischer und radiologischer Verdacht, muss eine **histologische Diagnosesicherung** durchgeführt werden [48]. Diese gelingt am besten durch eine diagnostische Videothorakoskopie (VATS) mit Biopsie der parietalen Pleura [21]. Die diagnostische VATS stellt mit einer Sensitivität von 98% den Goldstandard der Mesotheliomdiagnostik dar [5]. Für eine sichere Diagnose ist eine Gewebeprobe von ausreichender Größe und Tiefe (von der Pleura bis zur Fascia endothoracica) zu fordern. Im Zweifelsfall ist es ratsam, die Repräsentativität der Biopsie intraoperativ per Gefrierschnitt zu überprüfen.

Alternativ kann eine Pleurabiopsie durch CT-gezielte Punktion, aber auch durch eine diagnostische Thorakotomie erfolgen [21]. Manchmal gelingt es bereits durch eine zytologische Untersuchung eines eventuell vorhandenen Pleuraergusses das Vorliegen eines Pleuramesothelioms zu bestätigen [52].

Merke

Bei der Pleurabiopsie muss immer ausreichend Material gewonnen werden, um eine sichere Diagnose treffen zu können.

Ein **PET-Scan** (fakultativ eine PET-CT) kann bereits im Rahmen der ersten Abklärung durchgeführt werden, ist aber spätestens nach Vorliegen der histologischen Diagnose „Pleuramesotheliom“ zwingend zum Staging erforderlich, um einen eventuellen Befall der kontralateralen Pleura oder eine Fernmetastasierung auszuschließen. Die Erhebung des PET-SUV-Basislevels vor Therapie ist zudem erforderlich, um später den Grad des Ansprechens auf die Chemotherapie bzw. eine eventuelle Progression quantitativ erfassen zu können.

Bestehen Zweifel über den Status der mediastinalen Lymphknoten, ist eine **Mediastinoskopie** indiziert [33]. Zum Ausschluss einer Zwerchfelldurchwanderung mit Ausbreitung ins Peritoneum kann eine **diagnostische Laparoskopie** erwogen werden [42]. Eine **MRT** kann durchgeführt werden, um einen suspeziierten Thoraxwandbefall auszuschließen [52].

Tab. 9.14 TNM-Klassifikation der Pleuratumoren.

Bezeichnung	Beschreibung
Primärtumor (T)	
TX	Primärtumor kann nicht beurteilt werden
T0	kein Primärtumor vorhanden
T1	Tumor beschränkt auf die ipsilaterale parietale Pleura mit/ohne Befall der mediastinalen Pleura und/oder der diaphragmalen Pleura
T1a	kein Befall der viszeralen Pleura
T1b	fokaler Befall der viszeralen Pleura
T2	Tumor mit Befall aller ipsilateralen pleuralen Oberflächen mit Vorwachsen per continuitatem in mindestens 1 der folgenden Strukturen: <ul style="list-style-type: none"> • Zwerchfell • Lunge
T3	lokal fortgeschrittener, aber potenziell resektabler Tumor; Befall aller ipsilateralen pleuralen Oberflächen mit Vorwachsen per continuitatem in mindestens 1 der folgenden Strukturen: <ul style="list-style-type: none"> • Fascia endothoracica • mediastinales Fettgewebe • Thoraxwand (solitär und fokal, aber komplett resektabel) • Perikard (äußeres Blatt)
T4	Lokal fortgeschrittener, nichtresektabler Tumor; Befall aller ipsilateralen pleuralen Oberflächen mit Vorwachsen per continuitatem in mindestens 1 der folgenden Strukturen: <ul style="list-style-type: none"> • Thoraxwand (diffus oder multifokal), mit/ohne Rippendestruktion • Peritoneum (transdiaphragmal) • kontralaterale Pleura • Mediastinalorgan • Wirbelsäule • Perikard (inneres Blatt), mit/ohne Perikarderguss, mit/ohne Myokardbefall
Regionale Lymphknoten (N)	
NX	regionale Lymphknoten können nicht beurteilt werden
N0	keine regionalen Lymphknoten befallen
N1	ipsilaterale bronchopulmonale oder hiläre Lymphknoten befallen
N2	subkarinale oder ipsilaterale mediastinale, Mammaria-interna-, oder peridiaphragmatische Lymphknoten befallen
N3	kontralaterale mediastinale und Mammaria-interna-, ipsilaterale oder kontralaterale supraklavikuläre Lymphknoten befallen
Fernmetastasen (M)	
M0	keine Fernmetastasen vorhanden
M1	Fernmetastasen vorhanden

Tab. 9.15 Einteilung in Stadien anhand der TNM-Klassifikation.

Stadium	Primärtumor (T)	Regionale Lymphknoten (N)	Fernmetastasen (M)
I	T1	N0	M0
IA	T1a	N0	M0
IB	T1b	N0	M0
II	T2	N0	M0
III	T1–2	N1–2	M0
	T3	N0–2	M0
IV	T4	jedes N	M0
	jedes T	N3	M0
	jedes T	jedes N	M1

Gegenwärtig wird das von der „International Mesothelioma Interest Group“ (IMIG) vorgeschlagene und 2010 aktualisierte TNM-System verwendet (► Tab. 9.14, ► Tab. 9.15) [12], [50].

Biomarker

Die Identifizierung von Biomarkern beim Pleuramesotheliom verfolgt drei Zielsetzungen:

- Früherkennung der Erkrankung bei Risikogruppen
- individuelle Prognoseerstellung zwecks Festlegung maßgeschneiderter Therapieverfahren
- Verlaufskontrolle bzw. Rezidiverfassung

Keiner der bisher im klinischen Einsatz intensiver getesteten Biomarker kann alle drei Zielsetzungen gleichermaßen bedienen.

Zu diesen Biomarkern gehören:

- SMRP (= Soluble Mesothelin-Related Peptide) [44], [53]
- Osteopontin [36]
- MPF (= Megakaryocyte Potentiation Factor) [10], [26]
- sILK (Serum Integrin-Linked Kinase) [63], [64]
- Fibulin-3 [35]

Alle diese Biomarker können im Serum, im Plasma oder im Pleuraerguss bestimmt werden. Die diagnostische Sensitivität beträgt 34 % (Serum-MPF) bis 100 % (Plasma-Fibulin-3) und die Spezifität reicht von 80,2 % (sILK) bis 95,5 % (Plasma-Fibulin-3).

Prognose

Die stadienunabhängige Prognose des MPM ist mit einer medianen Überlebensdauer von 6–12 Monaten sehr schlecht [13]. Da alle Stadieneinteilungen auf dem chirurgischen Eingriff basieren, reflektieren sie jedoch die Prognose der konservativ behandelten Patienten unzureichend [39]. Aus diesem Grund wurden Prognose-Scores entwickelt, die neben der Histologie eine Reihe anderer klinischer Variablen berücksichtigen. Der von der amerikanischen „Cancer and Leukemia Group B“ (CALGB) entwickelte Score identifizierte in multivariater Analyse folgende prognostisch ungünstige klinische Variablen:

- Befall der Pleura (im Unterschied zum Befall des Perikards oder des Peritoneums)
- erhöhtes LDH
- schlechter Performance-Status
- Thoraxschmerzen
- Thrombozytose
- nichtepitheloide Histologie
- Alter > 75 Jahre [23]

Alternativ dazu besteht der von der „European Organization for Research and Treatment of Cancer“ (EORTC) entwickelte Prognose-Score, der folgende prognostisch ungünstigen klinischen Variablen benennt:

- schlechter Performance-Status
- mögliche oder wahrscheinliche Mesotheliomdiagnose
- Leukozytose
- männliches Geschlecht
- sarkomatoider Subtyp [11], [14]

Therapie

Indikationsstellung

Die Indikation zur Therapie besteht bei Diagnosestellung. Allerdings ist der Patient vor Therapiebeginn unmissverständlich über den grundsätzlich unheilbaren Charakter der Erkrankung aufzuklären, sodass jegliche therapeutische Maßnahme meist nur zu einer Lebensverlängerung und Symptomlinderung und nur in den seltensten Fällen zur Heilung führt. Deshalb kann es in Einzelfällen bei fehlender Symptomatik und bei ungünstigem Risiko-Nutzen-Profil besser sein, auf eine sofortige Therapie zu verzichten, und eine abwartende Haltung einzunehmen (► Abb. 9.38).

Laut dem Konsensuspapier vom IMIG-Meeting 2012 in Boston/USA spielen eine makroskopisch komplette Resektion und eine wirksame Kontrolle von Mikrometastasen eine entscheidende Rolle bei der Therapie des Pleuramesothelioms [48]. Diese Vorgaben können nur erfüllt werden, wenn eine **multimodale Therapie** (Kombination von konservativer und chirurgischer Therapie) durchgeführt wird [30], [61]. Rezente Daten aus der retrospektiven IASLC-Datenbank zeigen, dass Patienten nach multimodaler Therapie im Median 19 Monate nach Diagnosestellung überleben, während ausschließlich chirurgisch behandelte Patienten nur 12 Monate überleben [49].



Merke

Therapeutische Optionen beim Pleuramesotheliom

Konservative Therapie

- Chemotherapie
 - neoadjuvant
 - adjuvant
- Strahlentherapie
 - adjuvant
 - Hochdosis-Strahlentherapie
 - IMRT
 - palliativ
 - IMRT
- Talkumpleurodese
 - per VATS
 - per Bülow-Drainage

Operative Therapie

- makroskopisch komplette Resektion
 - EPP
 - EPD
 - PD
- Tumor-Debulking
 - partielle Pleurektomie

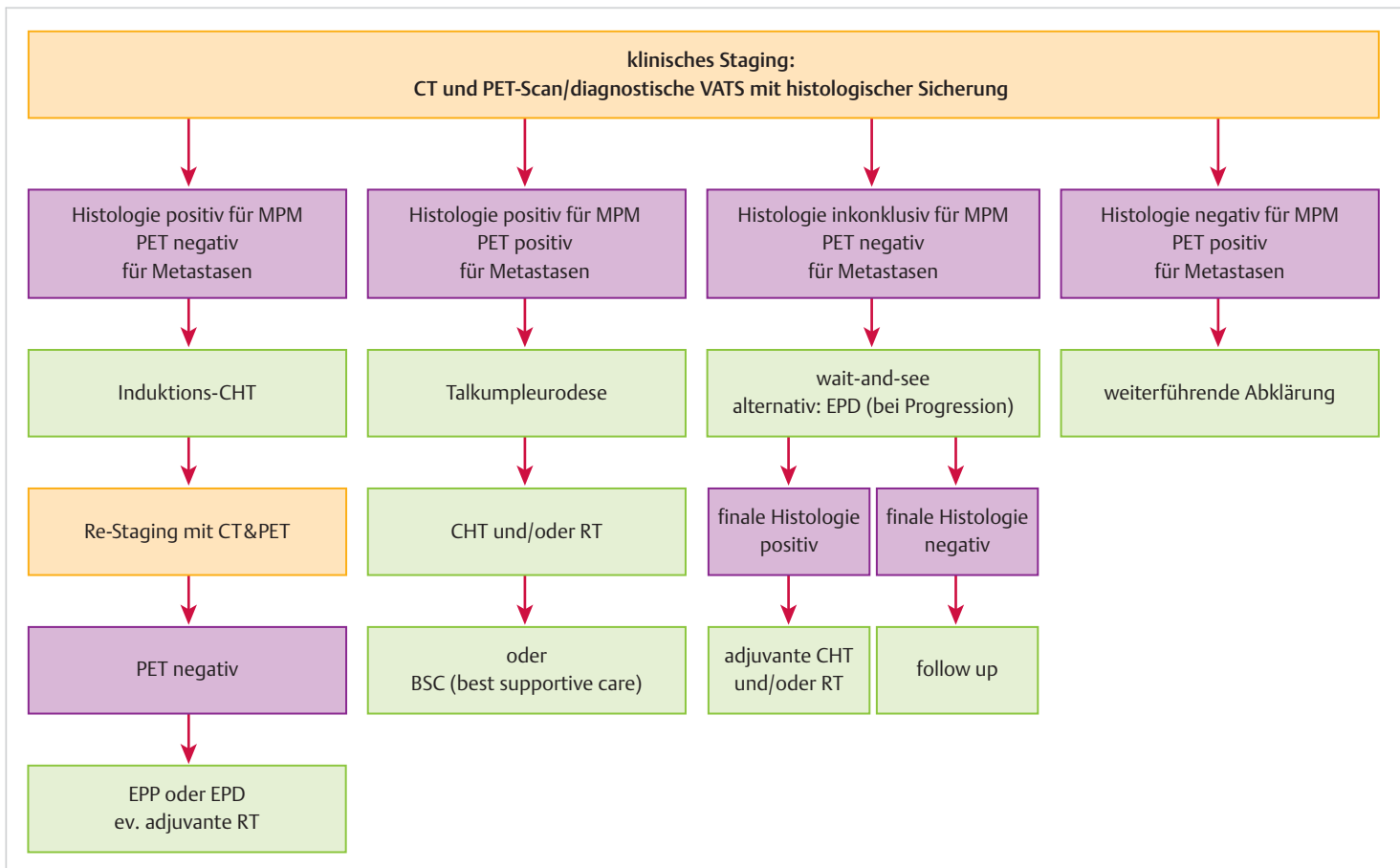


Abb. 9.38 Diagnostisches und therapeutisches Vorgehen beim Pleuramesotheliom.

Konservative Therapie

Chemotherapie, die eine zentrale Rolle in der multimodalen Therapie des Pleuramesothelioms spielt, wird meistens in Form von 4–6 Zyklen einer neoadjuvanten Cisplatin/Pemetrexed- oder Cisplatin/Gemcitabine-Kombination durchgeführt [16], [27], [40], [51], [60], [65], [66], kann aber auch adjuvant verabreicht werden [28].

Die Rolle der **Strahlentherapie** beim Pleuramesotheliom wird kontrovers diskutiert [52]. Adjuvante Hochdosis-Strahlentherapie kann Lokalrezidive nach EPP verhindern [22], wird aber von den Patienten generell schlecht toleriert. Eine verbesserte Verträglichkeit (inklusive Schonung vitaler Strukturen) bei gleichbleibender therapeutischer Effektivität verspricht man sich von der adjuvanten intensitätsmodulierten Radiotherapie (IMRT) [46], die prinzipiell auch nach lungenerhaltender Chirurgie (EPD, PD, partielle Pleurektomie) durchgeführt werden kann.

Bei rezidivierendem Pleuraerguss ist eine Talkumpleurodese empfehlenswert [52]. Diese sollte jedoch erst nach histologischer Sicherung des Pleuramesothelioms erfolgen. Das Talkum kann mit gleichbleibendem Erfolg sowohl per VATS als auch über eine liegende Bülow-Drainage verabreicht werden [19].

Operative Therapie

Hat die Erkrankung gut auf neoadjuvante Chemotherapie angesprochen, was durch ein radiologisches Re-Staging verifiziert werden muss, und kann das Vorliegen einer Fernmetastasierung weiterhin ausgeschlossen werden, ist als nächster Schritt die chirurgische Entfernung des Pleuramesothelioms vorgesehen.

Bei der chirurgischen Indikationsstellung sind folgende Punkte zu berücksichtigen:

- Eine chirurgische Zytoreduktion ist nur dann indiziert, wenn eine makroskopisch komplette Resektion möglich ist.
- Die Wahl des chirurgischen Verfahrens (EPP oder EPD) hängt von klinischen Faktoren und von der Erfahrung des Operateurs ab [48].

Das bis vor Kurzem als Standard angesehene chirurgische Verfahren ist die im angloamerikanischen Schrifttum als „**extrapleural pneumonectomy**“ (EPP) bezeichnete, und von David Sugarbaker in Boston standardisierte Resektionstechnik [54], die aus einer totalen Pleuropneumonektomie, einer Zwerchfellresektion und einer Perikardresektion besteht. Das resezierte Zwerchfell wird mit einem Kunststoff-Patch, üblicherweise z. B. aus Goretex-Duo oder Marlex ersetzt; anstelle des Perikards wird ein Vicrylnetz eingenäht. Um die lokale Radikalität zu erhöhen, wird mancherorts eine hypertherme Cisplatin-Perfusion der Pneumonektomiehöhle durchgeführt [55], [57]. Ein klarer Nachteil der EPP ist, dass sie aufgrund einer perioperativen Morbidität von bis zu 82% und einer Mortalität von bis zu 11,8% [7] nur einer Minderheit von ausgewählten Patienten angeboten werden kann.

Den Patienten, die nicht fit genug für eine EPP sind, wird eine **Pleurektomie/Dekortikation (PD)** angeboten. Bei diesem Verfahren wird unter Erhalt der Lunge die tumorbehaftete parietale und viszerale Pleura komplett entfernt, mit dem Ziel, eine makroskopisch möglichst komplette Resektion zu erreichen. Werden zu diesem Zweck Zwerchfell und Perikard mitentfernt, spricht man neuerdings von einer (totalen) radikalen Pleurektomie/Dekortikation („extended“ PD=EPD), manchmal auch als „lung saving radical surgery“ (LSRS) bezeichnet [41]. Wird hingegen nur ein

Tumor-Debulking in palliativer Absicht betrieben, spricht man von einer partiellen Pleurektomie.

Rezente Publikationen zeigen, dass das Langzeitüberleben nach EPD dem Überleben nach EPP vergleichbar, wenn nicht sogar länger ist [6], [17], [32]. Ein möglicher Grund dafür könnte sein, dass eine lungenerhaltende EPD zu einer signifikanten Verbesserung der Lungenfunktion und -perfusion führt und somit für einen besseren Erhalt der physiologischen Reserve des Patienten mit verbesserter Belastbarkeit für weitere Therapiemodalitäten sorgt [3]. Experimentelle Maßnahmen, um die lokale Radikalität nach EPD zu erhöhen, umfassen die intraoperative photodynamische Therapie [18], die hypertherme Pleuralavage mit Povidon-Jod [28] sowie die hypertherme Cisplatin-Perfusion der Pleura [43].

Extrapleurale Pneumonektomie

► **Zugang.** Posterolaterale Thorakotomie im 6. Interkostalraum mit eventueller hockeyschlägerförmiger Erweiterung nach ventral-kaudal zur paramedianen Oberbauchlaparotomie (zur erleichterten Resektion des Zwerchfells). Eine Entfernung der Rippe in der Thorakotomie kann von Vorteil sein, um den Zugang zum häufig stark geschrumpften Thorax mit seinen verengten Interkostalräumen zu erleichtern.

► **Prinzip des Eingriffs.** Vollständige und En-bloc-Entfernung der parietalen und viszeralen Pleura, der Lunge, des Zwerchfells, des ipsilateralen Perikards und der mediastinalen Lymphknoten mit dem Ziel der makroskopisch kompletten Resektion des Pleuramesothelioms (► Abb. 9.39). Dabei ist unter allen Umständen darauf zu achten, dass kein Tumorgewebe ins Perikard oder ins Peritoneum verschleppt wird.

Merke

- En-bloc-Mobilisation von Pleura, Lunge, Perikard und Zwerchfell
- vollständige Entfernung aller Pleuraanteile bis in den Sinus costophrenicus, der sehr weit kaudal gelegen sein kann
- Rekonstruktion des Zwerchfells und Perikards mit prothetischen Einlagen

Tipp

Nach vollständiger extrapleuraler Mobilisation der Lunge und nach Eröffnung des Perikards zunächst sukzessive Durchtrennung der hilären Leitstrukturen von apikal nach kaudal (rechts: Oberlappenvene, Pulmonalarterie, Hauptbronchus, Unterlappenvene; links: Pulmonalarterie, Hauptbronchus, Oberlappenvene, Unterlappenvene), dann unter Zug des Pleura-/Lungenpräparates nach apikal zirkumferenzielle Ablösung des Zwerchfells von der Thoraxwand und vom Mediastinum (**Cave:** großkalibrige Zwerchfellvene, die zentral in die V. cava inferior einmündet).

Einnähen des Zwerchfell-Patches auf der Höhe der ehemaligen Zwerchfellkuppe.

Befestigung des passend zurechtgeschnittenen (nicht zu groß!) Goretex-Duo-Patches mit Goretex-Einzelknopfnähten dorsovertebral am Periost des Wirbelkörpers (**Cave:** vertebraler Venenplexus!), und ansonsten perikostal.

Lockere Befestigung eines Vicrylnetzes mit Vicryl-Einzelknopfnähten an den perikardialen Schnitträndern.

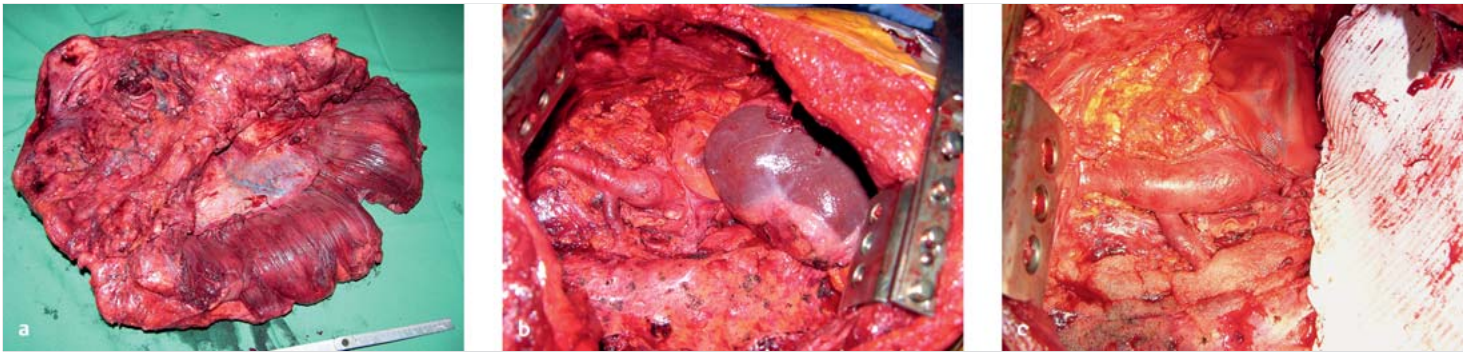


Abb. 9.39 Extrapleurale Pneumonektomie.

- a Operationspräparat: En-bloc-Resektion von Lunge, Zwerchfell und Perikard. An der dem Betrachter zugewandten Seite des Präparats erkennt man deutlich die Muskelfasern des Zwerchfells.
- b Der Situs nach Entfernung des Operationspräparats. Von links nach rechts zu erkennen sind die V. cava superior mit Einmündung der V. azygos, das Herz sowie die Leber.
- c Der Situs nach Rekonstruktion der entfernten anatomischen Begrenzungen: das Perikard wurde durch einen Vicrylpatch ersetzt und das Zwerchfell durch einen Goretex-Patch.

Radikale Pleurektomie/Dekortikation (EPD)

► **Zugang.** Posterolaterale oder große anterolaterale Thorakotomie im 6. Interkostalraum mit eventueller zweiter Thorakotomie zwei Interkostalräume weiter kaudal innerhalb desselben Hautschnitts (zur erleichterten Resektion im Bereich des Zwerchfells). Eine Entfernung der Rippe in der Thorakotomie kann von Vorteil sein, um den Zugang zum häufig stark geschrumpften Thorax mit seinen verengten Interkostalräumen zu erleichtern.

► **Prinzip des Eingriffs.** Vollständige und (wenn möglich) En-bloc-Entfernung der parietalen und viszeralen Pleura – unter eventueller Mitnahme des Zwerchfells und des ipsilateralen Perikards – und der mediastinalen Lymphknoten, mit dem Ziel der makroskopisch kompletten Resektion des Pleuramesothelioms (► Abb. 9.40).

Merke

- vollständige Entfernung der Pleura auch in den Interlobien
- makroskopisch komplette Resektion (wenn möglich)
- Abdichtung der Lunge
- großzügige Drainage des Thorax (ideal sind drei Drains)

Tipp

Nach Lösung der parietalen Pleura Aufrollen des Pleura-parietalis/visceralis-Sacks vom Hilus her über die gesamte Lunge bis zum Zwerchfell. Falls ein Aufrollen vom Hilus her nicht möglich ist, Inzision des Sackes über der Lunge und Auffinden der richtigen Dissektionsschicht.

Dissektion der Pleura visceralis von der Lunge mit dem Elektrokauter.

Einwickeln der pleurektomierten Lunge in heiße Tücher, um den Blut- und Luftverlust einzugrenzen; wiederholte Spülung der Pleura mit heißer Kochsalzlösung (42 °C).

Abdichtung der Lunge durch Übernähung und durch Aufsprühen von autologem Fibrin.

Nachbehandlung

EPP und EPD sind beide langdauernde und komplexe chirurgische Eingriffe mit hohem intra-operativem Blutverlust. Daher ist ein post-operativer Aufenthalt auf der Intensivstation erforderlich.

Unsere Empfehlung

Da es durch eine generell stärkere Vaskularisierung der Thoraxwand bei Pleuramesotheliomen und durch die großen Wundflächen verstärkt zu **Nachblutungen** kommt, ist die frühzeitige Substitution von Gerinnungsfaktoren und Erythrozytenkonzentraten entscheidend.

Nach einer EPP ist auf die Mittelständigkeit des Mediastinums zu achten. Die Drainage sollte – in Abhängigkeit von der radiologischen Position des Mediastinums – über oder unter Wasser gehalten und bei Bedarf belüftet werden. Die Drainage sollte so früh wie möglich entfernt werden, um einer Kontamination der Kunststoff-Patches vorzubeugen.

Nach einer EPD ist auf die Entfaltung und Abdichtung der Lunge zu achten. Primär sollte kein Sog an den Drainagen appliziert werden, es sei denn, die Lunge zeigt eine persistierende Mangelentfaltung. Zugleich ist für eine **rasche Mobilisierung** und für eine intensive Atemtherapie zu sorgen. Bei einer persistierenden Luftfistel > 7 Tagen sollte der Patient mit einem Heimlich-Monaldi-Ventil versorgt und in ambulante Betreuung entlassen werden.

Komplikationen und Langzeitergebnisse

Die perioperative Morbidität der EPP beträgt laut aktueller Literatur 22–82% [7]. In einer retrospektiven Serie von 385 EPPs sind die statistisch häufigsten Komplikationen kardialer (Vorhofflimmern, ventrikuläre Arrhythmien, Myokardinfarkt) und pulmonaler Natur (Pneumonie, Lungenödem, ARDS, Lungenembolie) [17]. Weitere in dieser Serie beschriebene Komplikationen sind: Multiorganversagen, Nachblutung, Hernierung des Herzens, tiefe Beinvenenthrombose, Empyem, gastrointestinale Komplikationen und Harnwegsinfekt.

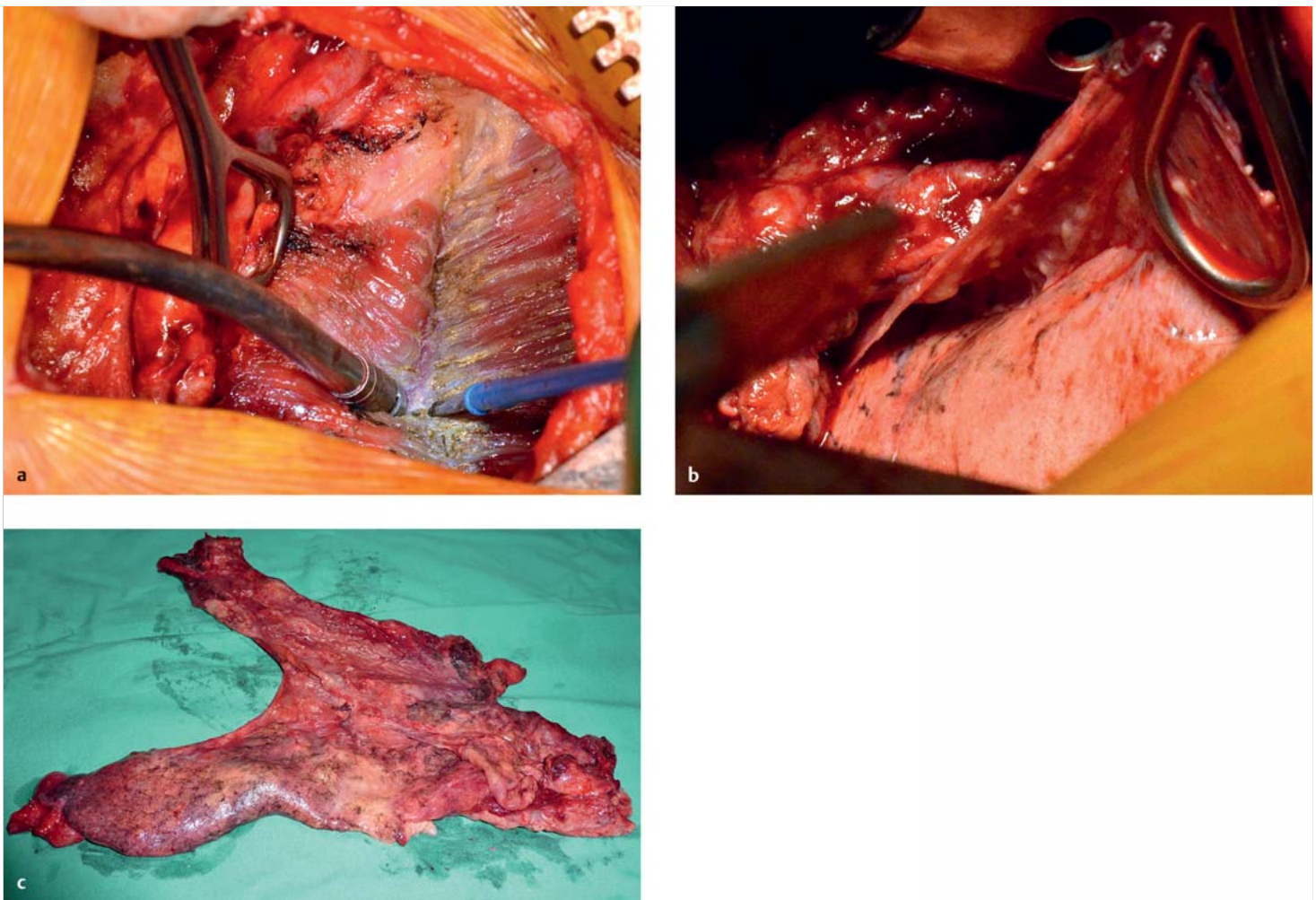


Abb. 9.40 Radikale Pleurektomie/Dekortikation.

a Entfernung des Pleurasacks von der Muskulatur des Zwerchfells.

b Der Pleura-parietalis/visceralis-Sack wird scharf von der Lunge abpräpariert.

c Operationspräparat: Der gesamte Pleura-parietalis/visceralis-Sack, der en bloc von der Thoraxwand, der Lunge, dem Perikard und dem Zwerchfell abpräpariert wurde.

Die perioperative Mortalität der EPP beträgt laut aktueller Literatur 0–11,8%, während das mediane Gesamtüberleben 9,4–27,5 Monate beträgt [7]. Zwei Drittel der EPP-Patienten erleiden Fernrezidive, während bei einem Drittel Lokalrezidive auftreten [17].

Die perioperative Morbidität der **Pleurektomieverfahren** (EPD, PD, partielle Pleurektomie) beträgt laut aktueller Literatur 13–43% [6]. In einer retrospektiven Serie von 278 PDs sind die häufigsten Komplikationen ebenfalls kardialer Natur (Vorhofflimmern, ventrikuläre Arrhythmien, Myokardinfarkt) und persistierende Luftfisteln [17]. Weitere Komplikationen in dieser Serie sind: pulmonale Komplikationen (Pneumonie, Lungenödem, ARDS, Lungenembolie), Multiorganversagen, gastrointestinale Komplikationen und Harnwegsinfekt. Die perioperative Mortalität beträgt 0–11%, während das mediane Gesamtüberleben 7,1–31,7 Monate beträgt [6]. Bei zwei Drittel der PD-Patienten kommt es zu Lokalrezidiven, während Fernrezidive in einem Drittel der Fälle beobachtet werden [17].

Tipp

Kernpunkte: Klippen und Tipps im Hinblick auf

- präoperative Diagnostik:
 - histologische Diagnose
 - akkurates Staging
- chirurgische Indikationsstellung:
 - makroskopisch komplette Resektion möglich?
 - Fitness des Patienten
- besondere technische Punkte bei der OP:
 - makroskopisch komplette Resektion
 - korrekte Implantation der prothetischen Patches
- spezifische Gefahren:
 - Verschleppung von Tumorzellen in angrenzende Körperhöhlen
- Komplikationen:
 - kardiale Komplikationen
 - respiratorische Komplikationen
 - Nachblutung
 - Luftfisteln
- postoperative Nachbehandlung
 - Substitution von Erythrozyten und Gerinnungsfaktoren
 - Mediastinal-Positionierung
 - Abdichtung der Lunge
 - Mobilisierung