

# Checkliste Handchirurgie

Bearbeitet von  
Reimer Hoffmann

4. Auflage. 2016. Buch inkl. Online-Nutzung. 432 S. Hardcover  
ISBN 978 3 13 102424 4  
Format (B x L): 11 x 18 cm

[Weitere Fachgebiete > Medizin > Chirurgie > Orthopädie- und Unfallchirurgie](#)

Zu [Inhalts-](#) und [Sachverzeichnis](#)

schnell und portofrei erhältlich bei

  
DIE FACHBUCHHANDLUNG

Die Online-Fachbuchhandlung [beck-shop.de](http://beck-shop.de) ist spezialisiert auf Fachbücher, insbesondere Recht, Steuern und Wirtschaft. Im Sortiment finden Sie alle Medien (Bücher, Zeitschriften, CDs, eBooks, etc.) aller Verlage. Ergänzt wird das Programm durch Services wie Neuerscheinungsdienst oder Zusammenstellungen von Büchern zu Sonderpreisen. Der Shop führt mehr als 8 Millionen Produkte.

## 6 Frakturen

### 6.1 Fingerfrakturen

#### Grundlagen

- ▶ Frakturen der Finger werden beschrieben nach Lokalisation, Frakturtyp und begleitender Weichteilschädigung (Abb. 6.1, Abb. 6.2).
- ▶ **Kindliche Fraktur:** Alle oben genannten Frakturtypen kommen auch am wachsenden Skelett vor. Basisfrakturen zeigen fast immer Epiphysenbeteiligung. Abb. 6.3 zeigt die *Einteilung nach Salter-Harris*:
  - *Typ I:* Epiphysenabscherung.
  - *Typ II:* Epiphysenabscherung und metaphysärer Kantenabbruch.
  - *Typ III:* Intraartikuläre Epiphysenfraktur.
  - *Typ IV:* Dislozierte Schrägfraktur durch Epiphyse, Wachstumsfuge, Metaphyse.
  - *Typ V:* Stauchungsfraktur der Wachstumsfuge.

#### Klinisches Bild, Diagnostik

- ▶ **Klinische Untersuchung:**



#### Hinweise auf eine Fraktur

Schwellung, Bewegungseinschränkung, Achsenfehlstellung und Rotationsfehlstellung!

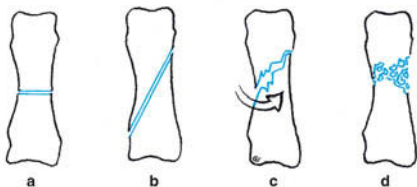


Abb. 6.1 • a–d Frakturtypen (Schaft): Querfraktur (a), Schrägfraktur (b), Torsionsfraktur (c), Mehrfragmentfraktur (d).

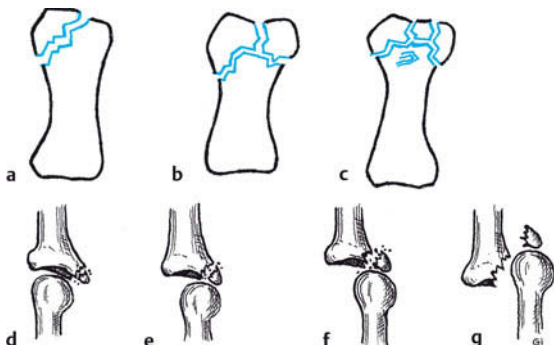


Abb. 6.2 • a–g Frakturtypen Gelenk: unikondylär (a), bikondylär (b), Mehrfragment-Kopffraktur (c), knöcherner Basisauriss mit zunehmender Luxation (d–g).

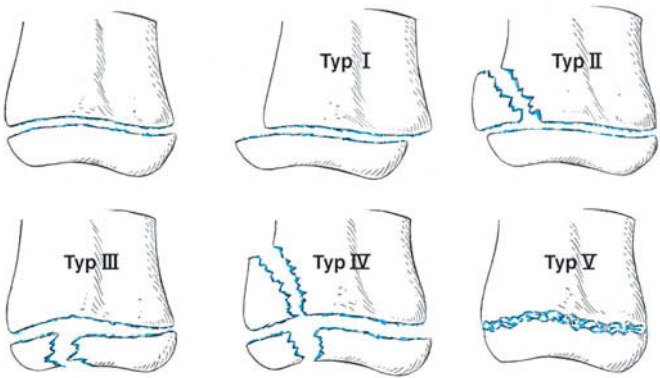


Abb. 6.3 • Epiphysenfrakturen, Klassifikation in die Typen I–V nach Salter-Harris s. Text.

### ! **Beachte**

Palpation und Manipulation ohne Betäubung sind schmerzhaft und daher zu unterlassen!

- **Offene Frakturen:** Dokumentation des Grades der Weichteilschädigung:
  - Grad 1: Einfache Durchspießungswunde.
  - Grad 2: Große Wunde, aber vitale Weichteile.
  - Grad 3: Ausgedehnte Wunde mit avitalen Gewebsteilen, Décollement, primärer Verschluss unmöglich.
- **Dislokation:** Starke Dislokation können Gefäß- und/oder Nervenschäden verursachen. Vorgehen: Dokumentation und präoperative Reposition in Fingeranästhesie.
- ▶ **Röntgenuntersuchung:** Hiermit wird die endgültige Diagnose gestellt:
  - **Durchführung:** Jeden Finger einzeln exakt in 2 Ebenen röntgen, *nicht* die ganze Hand, denn Fingerfrakturen lassen sich auf Röntgenaufnahmen der ganzen Hand nur unzureichend beurteilen.
  - ▶ **Beachte:** Eine exakte Beurteilung ist nur bei korrekter Röntgentechnik möglich! Auf schrägen und halbschrägen Aufnahmen können dislozierte gelenknahe Fragmente, bei kleinen Kindern sogar subkondyläre Frakturen übersehen werden (Abb. 6.4).
  - **Befundinterpretation:**
    - Dislokation: Achsenfehlstellung  $> 15^\circ$  und ein deutlich klaffender Frakturspalt sind eindeutige Dislokationszeichen. Bei weitem Spalt zwischen Fragmenten besteht Verdacht auf eine Weichteil-Interposition.
    - Gelenkbeteiligung: Der Frakturspalt verläuft bis in die Gelenkfläche, Stufenbildung (Impression) in einer Gelenkfläche, Abriss eines Gelenkfragments.
    - Hinweise auf die Stabilität einer Fraktur: Nicht oder gering dislozierte Schräg- und Torsionsfrakturen sind fast immer stabil. Querfrakturen sind meist instabil. Stärker dislozierte Frakturen sind fast immer instabil. **Beachte:** Gute Beweglichkeit spricht eher für Stabilität, schlechte Beweglichkeit eher für Instabilität.

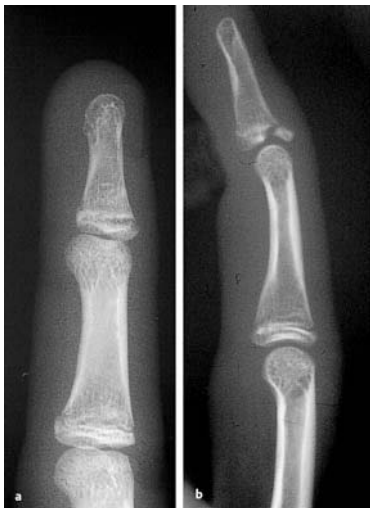

Abb. 6.4 • a, b Fehlermöglichkeit bei nicht exakt seitlicher Röntgentechnik: Bei Schrägaufnahme (a) ist die Fraktur kaum, die Dislokation nicht erkennbar. Erst die korrekte Einstellung (b) ermöglicht die einwandfreie Diagnose.

## Allgemeine Therapieprinzipien

### ► Therapieziele:

- Die Wiederherstellung der Fingerbeweglichkeit und Handfunktion ist das Ziel der Behandlung, nicht unbedingt die der Röntgenanatomie!
- Die *funktionelle konservative Therapie* (trotz Fraktur früh bewegen) und die *funktionelle operative Therapie* (nach Osteosynthese früh bewegen) sind die wichtigsten Wege zum Ziel.

☒ **Beachte:** Lange Ruhigstellung ohne Bewegung führt zu Bewegungseinschränkung und ist zu vermeiden!

### ► Konservative Therapie:

#### • Indikationen:

- Stabile Frakturen.
- Frakturen, die durch geschlossene Reposition stabilisiert werden können.
- Nicht oder wenig dislozierte Frakturen.
- Frakturen ohne Gelenkbeteiligung.
- Frakturen ohne Rotationsfehlstellung.

☒ **Beachte:** Eine geschlossene Reposition bei Gelenk- und Schaftfrakturen führt selten zu Übungsstabilität; im proximalen, gelenknahen spongiösen Bereich ist eine stabile Retention eher möglich.

- **Durchführung:** Behandlung durch Schienung, die gleichzeitig Bewegung erlaubt. Langsame Steigerung der Bewegung bis zu vollem Umfang. Die Ruhigstellung beibehalten, bis Zeichen knöcherner Durchbauung erkennbar sind; dies ist selten länger als 3 Wochen notwendig.

### ► Operative Therapie:

- **Indikationen:** Bereits eines dieser Kriterien reicht für die OP-Indikation:

- Instabile Fraktur.
- Fraktur mit eindeutiger Dislokation.
- Fraktur mit Gelenkbeteiligung.
- Fraktur als Teil einer komplexen Verletzung.

☒ **Beachte:** Entscheidend ist der Frakturtyp, nicht ob eine Fraktur offen ist!

- **Durchführung:** Behandlung durch frühzeitige stabilisierende Osteosynthese. Die Nachbehandlung erfolgt analog der konservativen Behandlung. Hierbei richten sich Intensität und Umfang der Bewegung nach der Stabilität der Osteosynthese.
- ▶ **Therapie kindlicher Frakturen:**
  - **Gelenkfrakturen und dislozierte Epiphysenfrakturen:** In diesen Fällen ist eine Operation notwendig.
  - **Schaftfrakturen:** Sie lassen sich reponieren und mit dorsaler Unterarm-Fingergipsschiene in Intrinsic-plus-Stellung (S. 24) statisch ruhigstellen, da die Frakturen so rascher heilen und die Wiederbeweglichkeit unproblematischer erreicht wird.

### ! **Beachte**

- ▶ Palmare und dorsale Fehlstellungen werden im weiteren Wachstum ausgeglichen, seitliche Achsenfehlstellung und Drehfehler jedoch nicht!
- ▶ Bei sekundärer Dislokation muss ebenfalls eine operative Behandlung erfolgen!

## Konservative Therapie

### ▶ Nagelkranzfraktur:

- Trepanation eines subungualen Hämatoms (S. 312).
- **Ruhigstellung:** Primär nur 5–10 Tage mit einer Fingergipsschiene (Abb. 3.4, S. 25 f.), dann weitere 2 Wochen Stack-Schiene (Abb. 3.5 a, S. 25 f.) als Schutz.

### ▶ Frakturen ohne Dislokation:

Schaftfrakturen aller Phalangen *ohne* wesentliche Dislokation, Mehrfragmentfrakturen die nicht stark disloziert sind (durch Periost und Ligamente verbunden, dadurch relativ stabil) und Gelenkfrakturen ohne Dislokation („Sprung in der Tasse“):

- **Ruhigstellung:** Dorsale Unterarm-Fingergipsschiene in Sicherheitsposition (S. 25). Bei fraglicher Stabilität kann evtl. eine 10-tägige statische Ruhigstellung indiziert sein, bei ausreichender Stabilität von Anfang an Bewegung *ohne Kraftanstrengung*. Besonders auf eine vollständige Streckung des PIP-Gelenks achten!

▶ **Tipp:** Analog der Behandlung von Beugesehnen-Verletzungen kann man ein Gummizügel am Nagel fixieren, um eine zu kräftige Beugung zu verhindern (S. 282).

- **Radiologische Kontrollen:** Röntgenkontrolle einmal wöchentlich, in fraglichen Fällen öfter, durchführen. Bei *sekundärer Dislokation* ist eine Operation indiziert. Finger bei Zeichen des knöchernen Durchbaus (normal 3 Wochen) freigeben. Evtl. 8–10 Tage Schutz durch eine abnehmbare Schiene.

### ▶ Dislozierte Schaftfrakturen:

Ein geschlossener Repositionsversuch ist vertretbar, wenn eine Operation abgelehnt wird oder aus anderen Gründen nicht möglich ist: Versuch der Fragmentverziehung unter Zug in Mittelhandanästhesie, um Stabilität zu erreichen. Das Ergebnis lässt sich klinisch durch Inspektion (achsengerechtes Aussehen) und Palpation beurteilen, eine Röntgenkontrolle ist obligat.

### ▶ Knöcherne Ausrisse:

Dorsale und palmare Ausrisse ohne Dislokation und ohne Subluxation: Ruhigstellung durch Anlage einer Fingergipsschiene bis zur Abschwellung, danach bei Ausriss am Endgelenk Versorgung mit einer Stack-Schiene, bei Ausriss am Mittelgelenk *dorsal* mit einer Knopflochschiene (Abb. 3.5 b) bis zur knöchernen Durchbauung. Palmare Abrisse an der Mittelgliedbasis (Abb. 6.2 d) geringen Ausmaßes funktionell behandeln.

### ▶ Knöcherner Abriss der Grundgliedbasis ohne Dislokation:

3 Wochen Ruhigstellung mit dorsaler Unterarm-Daumenschiene, zwischendurch vorsichtige Bewegungsübungen, um Einsteifungen zu vermeiden.

▶ **Beachte:** Eine Phalanxbasisfraktur mit so starke Zertrümmerung, dass eine Rekonstruktion nicht möglich ist, ebenfalls in oben beschriebener Weise funktionell behandeln, um die Beweglichkeit des betroffenen Gelenks zu erhalten.

## 6.2 Mittelhandfrakturen

**Operationsindikationen**

- ▶ Schafftrakturen der Phalangen mit relevanter Dislokation (S. 287 f.).
- ▶ Impressions- und Basisfrakturen mit Dislokation (S. 289 f.).
- ▶ Knöcherner Strecksehnenabriss des Endgliedes mit Dislokation (S. 286).
- ▶ Uni- und bikondyläre Frakturen (Abb. 6.2).
- ▶ Knöcherne Beugesehnenaustrisse an der Endgliedbasis mit Dislokation (S. 286).
- ▶ Knöcherner Kapselausschnitt an der Mittelgliedbasis mit Luxation.
- ▶ Knöcherner Bandausschnitt an der Grundgliedbasis (meistens Daumen ulnar) mit Dislokation (S. 289).

**Prognose**

- ▶ Die Prognose ist abhängig vom Frakturtyp und Schweregrad. Bei korrekter funktioneller konservativer oder operativer Behandlung ist in den meisten Fällen eine gute bzw. nützliche Wiederbeweglichkeit zu erwarten. Die schlechteste Prognose haben Mittelgelenk-Luxationsfrakturen.

**Sekundäreingriffe**

- ▶ Tenolysen (S. 274), Arthrolysen (S. 309 f.) zur Verbesserung der Beweglichkeit.
- ▶ Pseudarthrosen-Sanierung durch Spongiosaplastik (S. 301).
- ▶ Korrektur von Fehlstellungen durch Osteotomie (S. 300).
- ▶ Bei schmerzhafter Wackelsteife von Gelenken Arthrodesen (S. 382).

**Fehler und Gefahren**

- ▶ Zu lange Ruhigstellung führt zu Bewegungseinschränkung.
- ▶ Ruhigstellung in fehlerhafter Position führt zu Gelenksteife.
- ▶ Ruhigstellung unverletzter Finger kann diese schädigen.

**6.2 Mittelhandfrakturen****Frakturtypen**

- ▶ Kopffraktur (intraartikulär) (Abb. 6.5 a).
- ▶ Subkapitale Fraktur (vorwiegend Mittelhandknochen V) (Abb. 6.7).
- ▶ Schafftraktur (quer, schräg, Torsion) (Abb. 6.5 b).
- ▶ Mehrfragmentfraktur.
- ▶ Defektfraktur (z. B. Sägeverletzung).
- ▶ Basisfrakturen der Mittelhandknochen II–V (intraartikulär, Abb. 6.5 c).
- ▶ Luxationsfraktur des Mittelhandknochens I (Bennett, Abb. 27.5).
- ▶ Y-förmige Fraktur der Basis des Metakarpale I mit Gelenkbeteiligung (Rolando).
- ▶ Basisnahe Querfraktur des Metakarpale I ohne Gelenkbeteiligung (Winterstein).

**Klinisches Bild, Diagnostik**

- ▶ **Klinische Untersuchung:**
  - Eine Schwellung besteht häufig am ganzen Handrücken, besonders wenn Patienten verspätet kommen (Ausschlafen des Rausches nach Schlägerei!).
  - Im Mittelhandkopfbereich auf Verletzungen durch Zahnschlag achten.
  - Der Mittelhandkopf kann durch Dislokation nach palmar absinken.
  - Ein Drehfehler kann nur klinisch beurteilt werden (Abb. 6.6).
- ▶ **Röntgenuntersuchung:** Durchführung in 3 Ebenen (d.-p., schräg und seitlich). Bei Kopffrakturen ist zusätzlich eine axiale Aufnahme nach Brewerton erforderlich.
  - ☑ **Beachte:** Eine subkapitale palmare Dislokation und Subluxation im Karpometakarpalgelenk ist nur im seitlichen Bild exakt zu beurteilen!

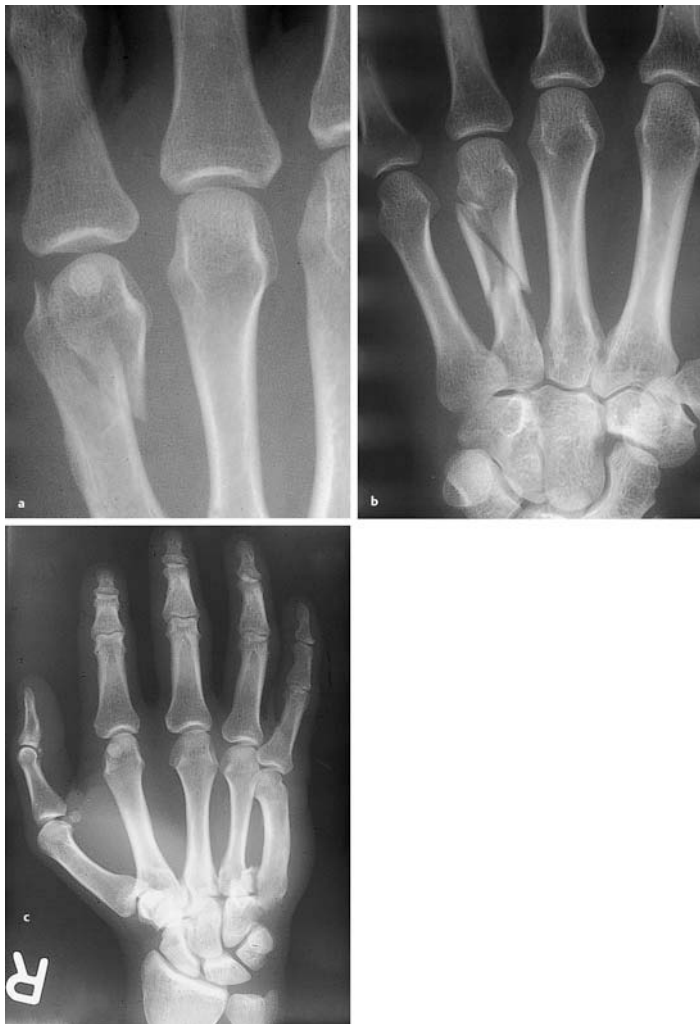

Abb. 6.5 • a–c Operationsindikationen am Mittelhandknochen: Dislozierte Kopffraktur (a), dislozierte Schaftfraktur (b), dislozierte Basisfraktur (c).

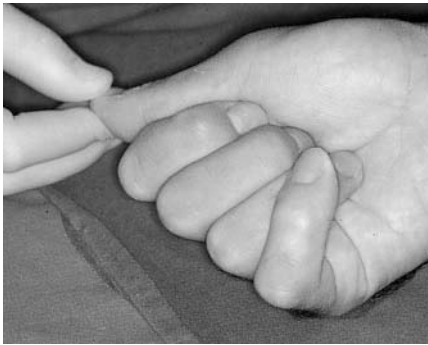

Abb. 6.6 • Drehfehlstellung des Kleinfingers bei Mittelhandfraktur V.

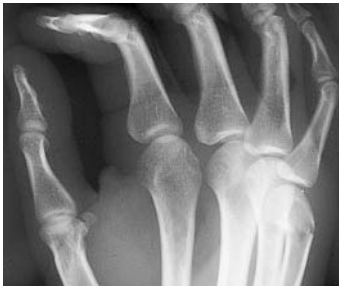

Abb. 6.7 • Subkapitale Mittelhandfraktur. Am Kleinfinger notfalls palmare Kippung bis 50° tolerabel.

## Therapie

### ► Mittelhandknochen-Kopffraktur:

- *Konservative Therapie:* Versuch nur bei erhaltener Gelenkfläche indiziert.
- *Operative Therapie* (S. 289 f.): Bei Stufenbildung oder Dislokation.

### ► Subkapitale Mittelhandknochen-Fraktur:

- *Konservative Therapie:* Bei der häufigen Lokalisation am Mittelhandknochen V ist eine palmare Kippung bis 50° notfalls tolerierbar (Abb. 6.7). Behandlung ca. 1 Woche mit dorsaler Gipsschiene *ohne* Fingereinschluss bis zum Abschwellen, dann gipsfrei funktionell. Volle Belastung ist nach 4 Wochen möglich.
  - Vorteil: Die Beweglichkeit des MP-Gelenks und damit der Faustschluss bleiben unbeeinträchtigt.
  - Nachteil: Die konservative Therapie hat lediglich einen kosmetischen Effekt (abgesunkener Mittelhandknochen-Kopf).
- *Operative Therapie* (S. 289): Bei einer palmaren Kippung ab 20° ist eine intramedulläre Drahtfixation ein sehr gutes Verfahren.
  - ☑ **Cave:** Bei offenen Verfahren erhebliche Gefahr postoperativer MP-Gelenkeinstreifung (Abb. 6.9)!

### ► Mittelhandknochen-Schaftfraktur:

- *Konservative Therapie:* Indiziert bei geringer oder mittelgradiger Dislokation *ohne* Drehfehler (Abb. 6.8). 3 Wochen Ruhigstellung mittels dorsaler Gipsschiene *ohne* Fingereinschluss. Die Finger, vor allem die MP-Gelenke, sollten früh bewegt werden!



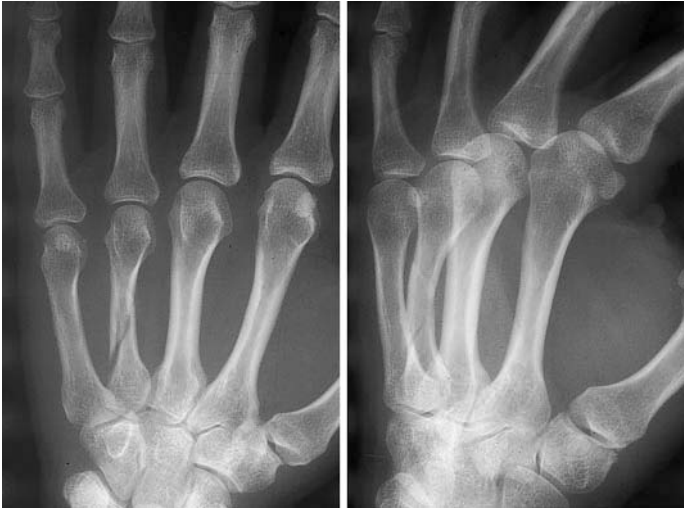

Abb. 6.8 • Kaum dislozierte Mittelhandknochen-Schaftfraktur, geeignet für konservative Behandlung.

▣ **Beachte:** Frakturen der Mittelhandknochen III/IV sind durch muskuläre und ligamentäre Führung (Lig. metacarpale transversum profundum) oft trotz Dislokation stabil und lassen sich daher ggf. konservativ behandeln.

- **Operative Therapie** (S. 289 f.): Dislokationen, Drehfehler und Serienfrakturen erfordern ein operatives Vorgehen.
- ▶ **Mittelhandknochen-Basisfraktur:** Betroffen sind meist die Mittelhandknochen IV und/oder V. Anatomische Besonderheit: Beide Mittelhandknochen haben eine gemeinsame Gelenkfläche mit dem Os hamatum.
  - **Konservative Therapie:** Indiziert bei Frakturen, die nicht oder wenig disloziert sind. Ruhigstellung mittels dorsaler Gipsschiene, ggf. nach Abschwellung auch zirkulärer Gips, für 3 Wochen. Die MP-Gelenke unbedingt frei lassen!
  - **Operative Therapie** (S. 289): Bei einer Stufenbildung im Gelenk obligate operative Korrektur!
- ▶ **Basisfraktur Mittelhandknochen I:**
  - **Konservative Therapie:** Frakturen ohne Dislokation und ohne Gelenkbeteiligung mit dorsaler Unterarm-Daumengipsschiene 3 – 4 Wochen ruhigstellen.
  - **Operative Therapie** (S. 289): Bennett-Frakturen sind fast immer stärker disloziert, als es den Anschein hat! Durch Zug der Sehne des M. abductor pollicis longus kommt es in den meisten Fällen zu einem Abrutschen der Fraktur, so dass eine operative Behandlung notwendig wird. Rolando-Frakturen und andere Mehrfragmentfrakturen grundsätzlich operativ versorgen!

### Prognose

- ▶ Bei Beachtung der oben beschriebenen Prinzipien ist die Prognose gut.

### Sekundäreingriffe

- ▶ Pseudarthrosen-Sanierungen und Korrekturosteotomien sind selten indiziert.
- ▶ Häufig ist eine Arthrolyse der MP-Gelenke IV und V erforderlich (S. 311).

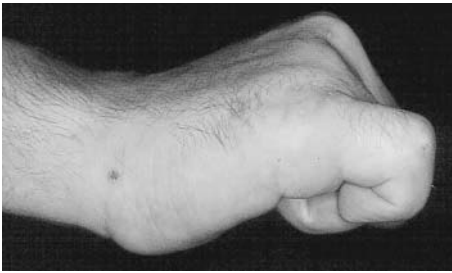

Abb. 6.9 • Einsteifung des Kleinfinger-Grundgelenks nach Osteosynthese einer subkapitalen Fraktur.

- ▶ Bei in Fehlstellung verheilten Basisfrakturen II–V wird eine Arthrodesse durchgeführt (S. 383).
- ▶ Bei schmerzhafter Sattelgelenkarthrose kann eine Arthroplastik indiziert sein (S. 383).

### Fehler und Gefahren

- ▶ Sog. redressierende Gipse (Böhler-Gips!) können zu Drucknekrosen und/oder Durchblutungsstörungen führen und sind daher nicht nur obsolet, sondern gefährlich!

## 6.3 Handwurzelfrakturen

### Grundlagen

- ▶ Handwurzelfrakturen sind häufig vorkommende Frakturen. Weitaus am häufigsten ist die Kahnbeinfraktur (Tab. 1.1).
- ▶ Bei typischer Anamnese (Sturz auf die gestreckte Hand) Handwurzelfraktur positiv ausschließen!
- ▶ Handgelenkverletzungen werden oft bagatellisiert. Patienten kommen daher häufig erst spät zur Untersuchung.

### Klinisches Bild, Diagnostik

#### ▶ Klinische Untersuchung:

- Allgemeine Symptome: Schwellung und schmerzhaft eingeschränkte Handgelenk-Beweglichkeit.
- Druckschmerz analog der anatomischen Lokalisation (Abb. 6.10).

Tab. 1.1 • Frakturhäufigkeit an der Handwurzel.

Fraktur	Häufigkeit (%)
Scaphoideum	78,8
Triquetrum	13,8
Trapezium	2,3
Hamatum	1,5
Lunatum	1,4
Pisiforme	1,0
Kapitatum	1,0
Trapezoid	0,2

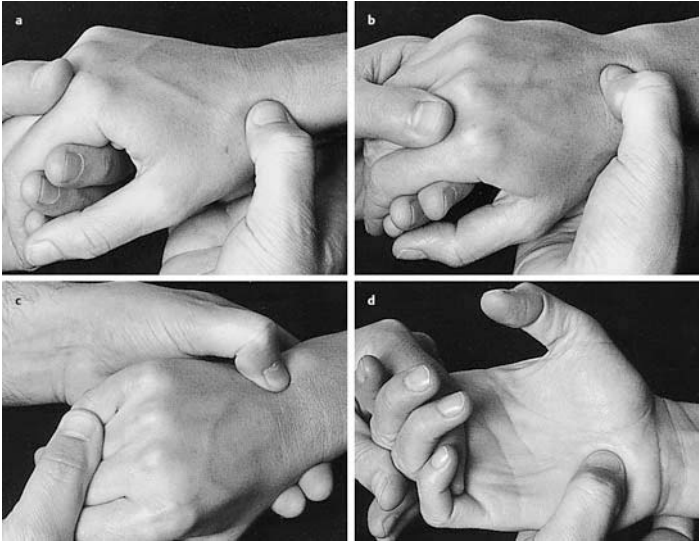


Abb. 6.10 • a–d Anatomische Lokalisation der wichtigsten Handwurzelknochen: Kahnbein (a), Mondbein (b), Hamatum (c), Triquetrum (d).

- ▶ **Röntgenuntersuchung:** Grundsätzlich Aufnahmen des Handgelenks in 4 Ebenen (S. 56), bei Frakturverdacht ggf. Spezialeinstellungen, Zielaufnahmen.
- ▶ **CT, MRT:** Wichtige und nützliche Zusatzuntersuchungen zum Nachweis einer Handwurzelfraktur.

### Therapie

- ▶ **Os-trapezium-Fraktur:**
  - *Konservative Therapie:* Nicht dislozierte Frakturen 3–4 Wochen ruhigstellen.
  - *Operative Therapie:* Bei Dislokation ist eine Operation indiziert.
  - Frakturen des *Os trapezoideum* sind extrem selten. Identische Therapie.
- ▶ **Os-capitulum-Fraktur:**
  - *Konservative Therapie:* Isolierte Frakturen des *Os capitatum* 3–4 Wochen ruhigstellen.
  - *Operative Therapie:* Von Bedeutung ist das Skaphokapitulumfraktur- oder SCF-Syndrom (Abb. 6.11 a), eine Kombination aus dislozierter Kahnbeinfraktur und Fraktur des proximalen Drittels des *Os capitatum*, das um 180° verdreht ist.
    - ▶ **Cave:** Oft wird nur die Kahnbeinfraktur diagnostiziert und die Kapitulumfraktur übersehen! Bei frischen Frakturen ist immer eine Operation indiziert (Abb. 6.11 b).
- ▶ **Os-hamatum-Fraktur:** Häufig bei Golf- und Tennisspielern.
  - *Diagnostik:* Bei Hamulusfraktur oder -pseudarthrose charakteristischer Druckschmerz über dem Hypothenar. Röntgen: Karpaltunnel-Spezialaufnahme, evtl. CT (Abb. 6.12).
  - *Konservative Therapie:* Fraktur ohne Dislokation konservativ durch 4-wöchigen Ruhigstellung behandeln.