

Hinmans Atlas der urologischen Chirurgie

Bearbeitet von
Margit Fisch, Felix Chun

1. Auflage 2017. Buch. XXXIV, 1038 S. Gebunden
ISBN 978 3 437 21071 6
Format (B x L): 21,3 x 30,3 cm

[Weitere Fachgebiete > Medizin > Chirurgie > Abdominalchirurgie](#)

schnell und portofrei erhältlich bei

**beck-shop.de**
DIE FACHBUCHHANDLUNG

Die Online-Fachbuchhandlung beck-shop.de ist spezialisiert auf Fachbücher, insbesondere Recht, Steuern und Wirtschaft. Im Sortiment finden Sie alle Medien (Bücher, Zeitschriften, CDs, eBooks, etc.) aller Verlage. Ergänzt wird das Programm durch Services wie Neuerscheinungsdienst oder Zusammenstellungen von Büchern zu Sonderpreisen. Der Shop führt mehr als 8 Millionen Produkte.

Margit Fisch Felix K.-H. Chun (Hrsg.)

Hinmans Atlas der urologischen Chirurgie

Originalausgabe herausgegeben von
J. A. Smith Jr., S. S. Howards und G. M. Preminger

Leseprobe



ELSEVIER

Urban & Fischer

Inhaltsverzeichnis

I	Chirurgische Grundlagen	1	3.13	Naht und andere Formen der Gewebeanastomose	22
1	Chirurgische Grundlagen	3	3.13.1	Automatische Klammernahtgeräte	22
1.1	Strategisches Vorgehen	3	3.14	Laparoskopische Nahttechnik	22
1.1.1	Präoperative Visite	3	3.14.1	Einführen der Nadel	22
1.1.2	Risikoabschätzung	3	3.15	Clipping und Stapling	22
1.1.3	Ernährung	4	3.16	Hämostase	23
1.1.4	Thromboseprophylaxe	4	3.17	Bergen von Organen	23
1.1.5	Anästhesiologische Untersuchung	4	3.18	Verlassen der Bauchhöhle	23
1.2	Operationsvorbereitung	5	3.19	Postoperative Behandlung	24
1.2.1	Ambulante Operationen	5	3.20	Laparoskopie bei Kindern	24
1.2.2	Vorbereitung des Operationsgebiets	5	3.21	Extraperitonealer Zugang	25
1.2.3	Darmvorbereitung	6	3.22	Intraoperative Komplikationen	25
1.2.4	Gefäßzugänge	6	3.23	Postoperative Komplikationen	26
1.3	Perioperative Antibiotikagabe	6			
1.4	Perioperative Schutzmaßnahmen	7	4	Nahttechniken	29
1.5	Anästhesie	7	4.1	Knotentechniken	29
1.5.1	Flüssigkeits- und Elektrolytersatz	7	4.2	Fäden	29
1.5.2	Lokalanästhesie	7	4.2.1	Auswahl	29
1.5.3	Allgemeinanästhesie	7	4.3	Wundverschluss	32
1.6	Operatives Vorgehen	7	4.4	Fasziennähte	33
1.6.1	Assistenz	7	4.4.1	Einzelknopfnahnt	33
1.6.2	Schutz des Operationsteams vor viralen Infektionen	7	4.4.2	„Far-Near“-Naht	34
1.6.3	Operationstechnik	8	4.4.3	Haut-Clips	34
1.6.4	Urinkatheter	9	4.5	Weitere Fasziennähte	34
1.6.5	Postoperative Nervenblockade	9	4.6	Darmnähte	35
1.7	Postoperatives Management	10	4.6.1	Connell-Naht	35
1.7.1	Operationsbericht	10	4.6.2	Lembert-Naht	35
1.7.2	Vermeiden postoperativer Komplikationen	10	4.6.3	Tabaksbeutelnaht	36
1.7.3	Flüssigkeitsbedarf	10	4.6.4	Fortlaufende, partiell überwindliche Naht	36
1.7.4	Schmerzmanagement	10	4.6.5	Achternahnt	36
1.7.5	Postoperative Infektionen	11	4.6.6	Laparoskopische Naht	36
1.7.6	Wundbehandlung	11	5	Plastische Operationsverfahren	37
II	Der Urologe bei der Arbeit	13	5.1	Blutversorgung der Haut	37
2	Chirurgische Arbeitstechniken	15	5.2	Transplantate	37
3	Grundlagen der Laparoskopie	17	5.2.1	Dicke von Hauttransplantaten	37
3.1	Ausbildung	17	5.2.2	Anwendung von Spalthauttransplantaten und Meshgrafts	38
3.2	Indikationen und Kontraindikationen	17	5.3	Lappen	38
3.3	Monitoring	17	5.3.1	Lappenpräparation	39
3.4	Instrumente	17	5.3.2	Lokalanästhesie	39
3.5	Vorbereitung	18	5.3.3	Verwenden der Hautlinien	39
3.6	Lagerung des Patienten	18	5.3.4	Insellappen	40
3.7	Pneumoperitoneum	18	5.3.5	Korrektur von Haultaschen	41
3.7.1	Veres-Nadel	19	5.4	Muskulokutane Lappen	41
3.8	Platzierung des ersten Trokars	20	5.4.1	Myokutaner Gracilis-Lappen	41
3.8.1	Offene Laparoskopie (Hasson-Technik)	20	5.4.2	Gracilis-Muskellappen	44
3.9	Platzierung weiterer Trokare	21	5.4.3	Unterer Rektuslappen	44
3.10	Adhäsiolyse	21	5.4.4	Verbände nach Gewebetransplantationen und Lappenplastiken	47
3.11	Retraktoren	21	5.5	Komplikationen von Transplantationen und Lappenplastiken	47
3.12	Spülung	21			

6	Gastrointestinale Klammernahttechniken ..	49	10	Verschluss von Darmverletzungen	71
6.1	Gastrointestinaler Stapler (Linearcutter)	49	10.1	Dünndarmverletzungen	71
6.2	Thorakoabdominaler Stapler (Linearstapler) ..	49	10.1.1	Transversale Verletzungen und kleine lokale Läsionen	71
6.3	End-zu-End-Anastomose-Stapler (Zirkularstapler)	49	10.1.2	Longitudinale Verletzungen	72
6.4	Häufige gastrointestinale Indikationen für Klammernahtgeräte	50	10.2	Dickdarmverletzungen	72
6.4.1	Seit-zu-Seit-Anastomose	50	10.2.1	Rektumverletzungen	73
6.4.2	End-zu-End-Anastomose	50	11	Grundlagen der Roboterchirurgie	75
6.5	Schlussfolgerung	54	11.1	Ausbildung in Roboterchirurgie	75
7	Mobilisierung des Omentums	55	11.2	Räumlichkeiten und Kontrollen	75
7.1	Physiologie	55	11.3	Instrumente	76
7.2	Anatomie	55	11.4	Abdominaler Zugang und Platzieren der Ports ..	77
7.3	Offene Operation	56	11.5	Aufgaben des assistierenden Chirurgen	77
7.4	Laparoskopie	58	11.6	Knotentechniken der Roboterchirurgie	77
7.5	Schlussfolgerung	58	III	Plastische Penisoperationen	79
8	Nervenblockaden	59	12	Allgemeine Empfehlungen zur Hypospadiekorrektur¹	81
8.1	Pharmakologie	59	12.1	Therapieziel	81
8.2	Interkostaler Nervenblock	59	12.2	Anomalien des Meatus	81
8.2.1	Anatomie	59	12.3	Anomalien von Haut und Skrotum	81
8.2.2	Vorgehen	59	12.4	Penisdeviation	81
8.3	Peniswurzelblock	60	12.5	Anforderungen an den Operateur	81
8.3.1	Anatomie	60	12.6	Präoperative Evaluation	81
8.3.2	Vorgehen	60	12.7	Operationsalter	81
8.4	Blockade der Nn. ilioinguinalis, iliohypogastricus und genitofemoralis	60	12.8	Ambulante Operation	82
8.4.1	Anatomie	60	12.9	Antibiotikaprophylaxe	82
8.4.2	Vorgehen	61	12.10	Lupenbrille	82
8.5	Hodenblock	61	12.11	Nervenblock	82
8.5.1	Anatomie	61	12.12	Operationstipps	82
8.5.2	Vorgehen	61	12.12.1	Hämostase	82
8.6	Pudendusblock	61	12.12.2	Artifizielle Erektion	82
8.6.1	Anatomie	61	12.12.3	Nahtmaterial	82
8.6.2	Vorgehen	62	12.13	Lokale Urinableitung bei Kindern	83
8.7	Sakralblock	62	12.14	Verbände	83
8.7.1	Anatomie	62	12.15	Operationsmaterialien	83
8.7.2	Vorgehen	62	12.15.1	Instrumente	83
8.8	Prostatablock unter sonografischer Kontrolle ..	63	12.16	Wahl des Operationsverfahrens	83
8.8.1	Anatomie	63	12.17	Spezielle Eingriffe	84
8.8.2	Vorgehen	63	12.18	Postoperative Komplikationen	84
9	Versorgung von Gefäßverletzungen	65	12.19	Spätkomplikationen	84
9.1	Venenverletzungen	65	12.20	Praktische Schlussfolgerungen	84
9.1.1	V. cava	65	13	Postoperatives Management	87
9.1.2	Venöser Beckenplexus	65	14	Meatotomie im Kindesalter	89
9.1.3	V. iliaca communis und externa	66	14.1	Indikationen	89
9.1.4	V. lumbalis	67	14.2	Verfahren	89
9.2	Arterienverletzungen	68	14.2.1	Operationsschritte	89
9.2.1	Aorta	68	15	Entscheidungsfindung bei der Hypospadiekorrektur	91
9.2.2	Äste der A. iliaca interna	68	15.1	Präoperative Überlegungen	91
9.2.3	A. iliaca externa	68	15.1.1	Präoperative Untersuchungen	91
9.2.4	Abrutschen der Ligatur einer A. renalis	68	15.2	Penisaufrichtung	91
9.2.5	Arterielle Resektion	69			

15.2.1	Ätiologie	91	22	Zirkumzision	129
15.2.2	Korrektur	91	22.1	Kragentechnik	129
15.3	Inzision der dorsalen Platte (TIP-Repair) für distale Hypospadien	93	22.1.1	Alternatives Verfahren	130
15.4	Inzision der dorsalen Platte (TIP-Repair) für penile und proximale Hypospadien	94	22.2	Plastibell-Technik	131
15.5	Postoperatives Management	96	22.3	Gomco-Klemme	131
16	Lappenplastiken zur Hypospadiekorrektur	97	22.4	Revisionsoperation	132
16.1	Perimeataler gestielter Lappen (Mathieu, 1932)	97	22.5	Postoperative Komplikationen	133
16.2	Onlay-Technik mit gestieltem Schwenklappen des inneren Vorhautblatts (Duckett, 1980)	98	22.6	Wiederherstellung der Vorhaut (nach Lynch und Pryor)	133
16.3	Tubularisierter transversaler gestielter Vorhautlappen (Duckett, 1995)	99	23	Dorsale Inzision	135
17	Zweizeitige Hypospadiekorrektur	103	23.1	Dorsale Inzision bei Phimose	135
17.1	Präoperative Überlegungen	103	23.2	Dorsale Inzision bei Paraphimose	135
17.1.1	Präoperative Testosterontherapie	103	24	Penisdeviation bei pädiatrischen Patienten	137
17.2	Operationsverfahren	103	24.1	Penistorsion	137
17.2.1	Erste Sitzung	103	24.1.1	Operative Korrektur	137
17.2.2	Zweite Sitzung	105	24.2	Laterale Penisdeviation und Chorda ohne Hypospadie	137
IV	Penismalignom	107	24.2.1	Alternative 1: Tunica-albuginea-Plikatur (TAP)	138
18	Penisteilamputation	109	24.2.2	Alternative 2: dorsale Mittellinienplikatur	138
18.1	Vorgehen	109	24.2.3	Alternative 3: Yachia-Plikatur	139
18.2	Postoperative Komplikationen	110	25	Vergrabender Penis	141
19	Penektomie	113	25.1	Operationsverfahren	142
19.1	Vorgehen	113	25.2	Postoperative Komplikationen	145
19.2	Postoperative Komplikationen	114	VI	Penisrekonstruktion	147
20	Ilioinguinale Lymphadenektomie	115	26	Einsetzen einer semirigiden Schwellkörperprothese	149
20.1	Unilaterale Lymphadenektomie	116	26.1	Ventraler peniler Zugang	150
20.1.1	Sentinel-Node-Biopsie	116	26.2	Perinealer Zugang	152
20.1.2	Modifizierte inguinale Lymphadenektomie beim Plattenepithelkarzinom des Penis	116	26.3	Subkoronarer Zugang	153
20.2	Pelvine Lymphadenektomie beim Plattenepithelkarzinom des Penis	119	26.4	Dorsaler Zugang am Penischaft	153
20.3	Verschluss nach radikaler inguinaler Lymphadenektomie oder bei fraglicher Hautlappenqualität	120	26.5	Ventraler Zugang	154
20.3.1	Deckung mit dem M. sartorius	120	26.6	Infrapubischer Zugang	154
20.3.2	Deckung mit einem myokutanen Rektuslappen	120	26.7	Postoperative Komplikationen	154
20.4	Intraoperative Vorsichtsmaßnahmen	121	27	Hydraulische Schwellkörperprothese	155
20.5	Postoperative Komplikationen	121	27.1	Arten von Schwellkörperprothesen	155
21	Laserbehandlung des Penis	123	27.2	Präoperative Vorbereitung	155
21.1	Wahl des Lasers	123	27.3	Operative Zugänge	155
21.2	Diagnostische Indikationen	124	27.3.1	Implantation der hydraulischen Schwellkörperprothese AMS 700 LGX	155
21.2.1	Kondylome	124	27.4	Postoperative Behandlung	157
21.2.2	Erythroplasie	124	28	Arterielle Penisrevaskularisation	159
21.2.3	Plattenepithelkarzinom	125	28.1	Präparation der A. epigastrica	159
21.3	Management nach der Behandlung	126	28.2	Freipräparation der Penisgefäße	160
V	Peniskorrektur	127	28.3	Anastomose von A. epigastrica und A. dorsalis penis	160
			28.4	Anastomose von A. epigastrica und V. dorsalis profunda penis	161
			28.5	Postoperative Komplikationen	161

29	Operationsverfahren bei Induratio penis plastica	163	37	Harnröhrenkarunkel	201
29.1	Korporoplastik	163	38	Operation von Zystozelen, Enterozelen und Rektozelen	203
29.1.1	Korporoplastik mit Venentransplantat (Lue)	163	38.1	Vordere Kolporrhaphie	203
29.1.2	Korporoplastik mit Dermistransplantat (Devine) ..	164	38.2	Gleichzeitige Korrektur einer Enterozele	205
29.2	Plikaturtechniken	165	38.3	Hintere Kolporrhaphie	206
29.2.1	Ohne Inzision: 16-Punkte-Plikatur (Lue)	165	39	Sakrospinale Fixation nach Michigan (Four-Wall-Fixation)	209
29.2.2	Mit Inzision: Ventrale Plikatur (Nesbit, Pryor-Fitzpatrick)	166	39.1	Wie unterscheidet sich die Technik nach Michigan von der herkömmlichen sakrospinalen Fixation?	209
29.3	Prothesenimplantation	166	39.2	Vorteile der sakrospinalen Fixation nach Michigan	210
29.4	Postoperative Komplikationen	167	39.3	Operationstechnik	210
30	Operationen bei Priapismus	169	39.4	Ergebnisse	213
30.1	Diagnose des Priapismus (ischämisch bzw. nichtischämisch)	169	39.5	Schlüsselpunkte	213
30.2	Ischämischer Priapismus	169	VIII	Harnröhrenplastik	215
30.2.1	Konservative Behandlung	169	40	Allgemeine Grundlagen der Harnröhrenplastik	217
30.2.2	Operative Behandlung	169	40.1	Technische Überlegungen	217
30.3	Chirurgische Tipps bei ischämischem Priapismus	172	40.2	Distale Plastik	217
30.4	Nichtischämischer Priapismus	172	40.3	Bulbäre und membranöse Harnröhre	217
31	Operation von Genitalverletzungen	173	41	Rekonstruktion der Fossa navicularis	221
31.1	Genitale Hautdefekte	173	41.1	Hautlappentechnik (Cohney)	221
31.1.1	Avulsionen	173	41.2	Hautlappentechnik (Blandy-Tresidder)	221
31.1.2	Verbrennungen	173	41.3	Hautlappentechnik (Brannen)	222
31.1.3	Bisswunden	173	41.4	Hautlappentechnik (De Sy)	222
31.1.4	Gemeshtes Spalthauttransplantat des Penis	173	41.5	Freies Transplantat (Devine)	223
31.1.5	Gemeshtes Spalthauttransplantat des Skrotums ..	174	41.6	Transversaler Insellappen der ventralen Penishaut (Jordan-Flap)	223
31.2	Penisfraktur	175	42	Rekonstruktion von Strikturen der penilen Harnröhre	225
31.3	Reimplantation des Penis	175	42.1	Anatomische und vaskuläre Überlegungen	225
31.4	Hodenruptur	176	42.2	Zirkulärer fasziokutaner Lappen des distalen Penis (McAninch)	226
VII	Rekonstruktion des weiblichen Genitales ..	177	42.3	Longitudinaler ventraler Penishautlappen mit lateralem Stiel (Orandi)	227
32	Zäkale Neovagina	179	42.4	Longitudinaler ventraler Penishautlappen mit ventralem Stiel (Turner-Warwick)	230
33	Korrektur urethrovaginaler Fisteln	183	42.5	Dorsales Mundschleimhauttransplantat (Barbagli)	230
33.1	Operatives Vorgehen	184	42.6	Zweizeitige Harnröhrenplastik (Johanson)	231
33.2	Bulbospongiosus-Fettlappenplastik (Martius-Lappen)	185	42.6.1	Erste Sitzung	231
33.3	Postoperative Behandlung	186	42.6.2	Zweite Sitzung	233
34	Bulbospongiosus-Fettlappenplastik	187	43	Rekonstruktion von bulbären Harnröhrenstrikturen	235
34.1	Klassischer Martius-Lappen	187	43.1	Oberflächenanatomie der Dammregion	235
34.2	In-situ-Martius-Lappen	187	43.2	Harnröhrenplastik mit End-zu-End-Anastomose	236
34.3	Labiallappen	189	43.3	Harnröhrenplastik mit Transplantat	237
35	Resektion von Divertikeln der weiblichen Harnröhre	191			
35.1	Marsupialisation (Spence-Duckett)	191			
35.2	Transvaginale Exzision	191			
35.3	Postoperative Behandlung	196			
36	Harnröhrenplastik mit lateralem Lappen ..	199			

43.3.1	Ventrales Transplantat	238	51.5.1	End-zu-Seit-Vasoepididymostomie	278
43.3.2	Dorsales Transplantat	238	51.5.2	End-zu-End-Vasoepididymostomie	280
			51.5.3	Vasoepididymostomie in Invaginationstechnik	280
44	Rekonstruktion von kompletten Rupturen der membranösen Harnröhre	243	51.6	Postoperative Behandlung	280
44.1	Endoskopisches Realignment	243	52	Exzision einer Utrikuluszyste	283
44.2	Operationsplanung	244	52.1	Transtrigonaler Zugang	283
44.3	Perineale Harnröhrenplastik mit End-zu-End-Anastomose	244	52.2	Laparoskopischer Zugang (transperitoneal)	283
44.4	Abdominoperineale (transpubische) Harnröhrenplastik mit End-zu-End-Anastomose	247	52.3	Posteriorer sagittaler Zugang	283
45	Verschluss rektovesikaler Fisteln in der Technik nach York-Mason	251	53	Spermatozelektomie	285
45.1	Operative Technik	251	54	Epididymektomie	287
45.2	Postoperative Behandlung	252	54.1	Anatomie und Physiologie des Nebenhodens	287
46	Urethrotomia interna unter direkter Sicht	253	54.2	Indikationen zur Epididymektomie	287
46.1	Präoperative Diagnostik	254	54.3	Operative Technik	287
46.2	Postoperative Behandlung	255	54.4	Postoperative Behandlung und Komplikationen	288
IX	Hodenreparatur und -rekonstruktion	257	55	Maldescensus testis	289
47	Hodenbiopsie	259	55.1	Inguinale Orchidopexie (offene Technik)	289
47.1	Gonadenbiopsie bei Intersexualität	261	55.1.1	Orchidopexie	289
48	Spermienentnahme	263	55.1.2	Offene inguinale Orchidopexie	289
48.1	Perkutane epididymale Spermienaspiration	263	55.1.3	Postoperative Komplikationen	290
48.2	Mikrochirurgische epididymale Spermienaspiration	263	55.1.4	Operative Technik	290
48.3	Testikuläre Feinnadelaspiration	264	55.2	Skrotale Orchidopexie	293
48.4	Perkutane Biopsie	264	55.3	Orchidopexie bei Bauchhoden	294
48.5	Multilokuläre testikuläre Spermienextraktion (TESE)	264	55.3.1	Transperitonealer Zugang	295
48.6	Testikuläre Spermienextraktion durch Mikrodissektion (Mikro-TESE)	264	55.3.2	Extraperitonealer Zugang	295
49	Varikozelektomie	267	55.3.3	Erweiterter inguinaler Zugang	296
49.1	Subinguinale Varikozelektomie	267	55.3.4	LaRoque-Inzision	296
49.2	Inguinaler Ansatz	268	55.4	Orchidopexie mit hoher Ligatur (Fowler-Stephens)	296
49.3	Retroperitonealer Zugang	269	55.4.1	Vorgehen bei offener Operation	296
49.4	Laparoskopischer Zugang	270	55.4.2	Postoperative Komplikationen	298
49.5	Postoperative Komplikationen	271	55.5	Orchidopexie mit tiefer Ligatur	298
50	Vasektomie	273	55.6	Rezidiv-Orchidopexie	299
51	Vasovasostomie und Vasoepididymostomie	277	55.7	Mikrovaskuläre Orchidopexie	300
51.1	Lagerung	277	55.8	Laparoskopische Orchidopexie	301
51.2	Instrumente	277	55.8.1	Laparoskopische Technik bei Kindern	301
51.3	Schnittführung	277	55.8.2	Einzeitige laparoskopische Orchidopexie	304
51.4	Vasovasostomie	277	55.8.3	Zweizeitige laparoskopische Orchidopexie (Fowler-Stephens)	305
51.4.1	Modifizierte einschichtige Anastomose	277	55.9	Postoperative Komplikationen	306
51.4.2	Zweischichtige Anastomose	278	55.9.1	Intraoperative Komplikationen bei der Laparoskopie	306
51.5	Vasoepididymostomie	278	55.9.2	Komplikationen von laparoskopischen Eingriffen am Hoden	306
			56	Detorquierung des Hodens	307
			56.1	Manuelle Detorquierung bei intravaginaler Torsion	307
			56.2	Fixieren des Hodens im Skrotum	307
			X	Krebserkrankungen des Hodens	309

57	Einfache Orchiektomie	311	66	Radikale retropubische Prostatektomie ...	357
57.1	Einfache Orchiektomie	311	66.1	Operatives Vorgehen	357
57.2	Orchiektomie mit Erhalt des Nebenhodens	312	66.2	Peri- und postoperative Behandlung	364
58	Hoden erhaltende Operation bei benignen und malignen Tumoren	313	66.3	Intraoperative Komplikationen	365
59	Radikale Orchiektomie	315	66.4	Postoperative Komplikationen	366
59.1	Operative Technik	315	67	Radikale perineale Prostatektomie	367
60	Retroperitoneale Lymphadenektomie	319	67.1	Patientenvorbereitung und Lagerung	367
60.1	Staging	319	67.2	Instrumente	367
60.2	Vorbereitung	319	67.3	Vorgehen	367
60.2.1	Primäre retroperitoneale Lymphadenektomie	319	67.4	Postoperative Behandlung	376
60.2.2	Sekundäre retroperitoneale Lymphadenektomie ..	319	68	Pelvine Lymphadenektomie	377
60.3	Zugänge	319	68.1	Indikationen	377
60.3.1	Bilaterale sekundäre Lymphadenektomie	320	68.2	Resektionsgrenzen	377
60.4	Anatomie und Präparationsgrenzen der Nerven erhaltenden retroperitonealen Lymphadenektomie ..	324	68.3	Offene Technik	377
60.4.1	Linksseitige Lymphadenektomie	325	68.3.1	Modifizierte PLA	377
60.4.2	Rechtsseitige Lymphadenektomie	325	68.3.2	Erweiterte pelvine Lymphadenektomie	378
60.5	Besonderheiten	326	68.4	Minimal-invasive pelvine Lymphadenektomie ..	379
61	Laparoskopische retroperitoneale Lymphadenektomie	327	68.5	Technik	380
61.1	Patientenvorbereitung	328	68.5.1	Transperitonealer Zugang	380
61.2	Lagerung des Patienten und Trokarplatzierung ..	328	68.5.2	Extraperitonealer Zugang	382
61.3	Rechtsseitige laparoskopische retroperitoneale Lymphadenektomie	329	68.5.3	Minimal-invasive erweiterte pelvine Lymphadenektomie	382
61.4	Linksseitige laparoskopische retroperitoneale Lymphadenektomie	334	68.6	Komplikationen	382
61.4.1	Komplikationen	334	68.6.1	Intraoperative Komplikationen	382
61.5	Postoperative Behandlung	335	68.6.2	Postoperative Komplikationen	382
XI	Operative Zugangswege zum Becken	339	69	Roboterassistierte laparoskopische Prostatektomie	385
62	Mediane Unterbauchlaparotomie	341	69.1	Operationsverfahren	385
63	Pfannenstiel-Inzision	343	69.1.1	Patientenlagerung	385
64	Suprainguinale Inzision (Wechselschnitt nach Gibson)	347	69.1.2	Portplatzierung	385
XII	Prostatakarzinom	349	69.1.3	Exposition der Prostata	385
65	Anatomie und Grundlagen der Prostatektomie	351	69.1.4	Kontrolle des dorsalen Venenkomplexes	386
65.1	Operative Zugangswege	351	69.1.5	Dissektion des Blasenhalbes	387
65.2	Anatomische Beziehungen der Prostata	351	69.1.6	Dissektion der Samenblase	389
65.3	Arterielle Versorgung der Prostata	351	69.1.7	Entwicklung der dorsalen Ebene	389
65.4	Venöse Drainage der Prostata	353	69.1.8	Erhalt des neurovaskulären Bündels	390
65.5	Lymphdrainage der Prostata	354	69.1.9	Verschluss des Pedikels	391
65.6	Innervation der Prostata	355	69.1.10	Durchtrennen der Harnröhre	391
65.7	Fascia pelvica	355	69.1.11	Vesikourethrale Anastomose	392
			69.1.12	Abkoppeln des Roboters und Wundverschluss ..	393
			69.2	Postoperative Behandlung	393
			70	Kryotherapie des Prostatakarzinoms	395
			70.1	Patientenauswahl	395
			70.2	Präoperative Vorbereitungen	395
			70.3	Kryotherapie-technik	395
			70.4	Postoperative Behandlung	397
			XIII	Benigne Prostatahyperplasie	399
			71	Transurethrale Prostataresektion	401
			71.1	Indikationen	401
			71.2	Präoperatives Management	401
			71.3	Patientenlagerung	401

71.4	Vorgehen	401	XIV	Zystektomie	435
71.5	Komplikationen und ihre Behandlung	405			
71.6	Postoperative Behandlung	405	76	Transurethrale Resektion von Blasen Tumoren	437
71.7	Klinische Effizienz	406			
72	Transurethrale Prostatatamponade	407			
72.1	Indikationen	407	76.1	Vorgehen	437
72.2	Präoperatives Management und Anästhesie	407	76.2	Postoperative Komplikationen	438
72.3	Vorgehen	407	77	Partielle Zystektomie	439
72.4	Komplikationen	409	77.1	Transperitonealer Zugang	439
72.5	Postoperative Behandlung	409	77.2	Extraperitonealer Zugang	442
			77.3	Postoperative Komplikationen	442
73	Lasertherapie der benignen Prostatahyperplasie	411	78	Radikale Zystektomie	443
73.1	Entscheidung zwischen ambulanter oder stationärer Behandlung	411	78.1	Vorbereitung und Evaluation	443
73.2	Fotoselektive Vaporisation der Prostata	411	78.1.1	Präoperative Evaluation	443
73.2.1	Präoperatives Management	411	78.1.2	Präoperative Vorbereitung	443
73.2.2	Vorgehen	411	78.2	Instrumente und Nahtmaterialien	443
73.2.3	Postoperative Behandlung	412	78.3	Zystektomie beim Mann	444
73.3	Holmium-Laser-Ablation der Prostata (HoLAP)	412	78.3.1	Darmmobilisierung und Exposition	444
73.3.1	Instrumente	412	78.3.2	Aufsuchen der Harnleiter	444
73.3.2	Vorgehen	412	78.3.3	Durchtrennen des dorsolateralen Pedikels	445
73.3.3	Postoperative Behandlung	413	78.3.4	Ventrale Dissektion und Durchtrennung der Urethra	447
73.4	Holmium-Laser-Enukleation der Prostata (HoLEP)	413	78.3.5	Entnahme des Operationspräparats	448
73.4.1	Instrumente	414	78.3.6	Vorbereitung für eine orthotope Harnblasenrekonstruktion/ventrale Dissektion und Durchtrennung der Urethra	449
73.4.2	Vorgehen	414	78.3.7	Modifikationen mit Nervenerhalt	449
73.4.3	Postoperative Behandlung	417	78.3.8	Urethrektomie	449
73.5	Interstitielle Laserkoagulation	417	78.3.9	Postoperative Behandlung	449
73.5.1	Voraussetzungen	417	78.4	Zystektomie bei der Frau	449
73.5.2	Vorgehen	417	78.4.1	Intraabdominale Exposition	449
73.5.3	Postoperative Behandlung	418	78.4.2	Ventrale Präparation sowie Präparation der Harnröhre mit Urethrektomie	450
74	Transvesikale Adenomektomie (Fryer)	419	78.4.3	Vorgehen bei Scheidenerhalt	450
74.1	Präoperative Überlegungen	419	78.4.4	Orthotope Harnblasenrekonstruktion	450
74.2	Vorgehen	419	79	Urethrektomie	455
74.2.1	Lagerung und Präparation	419	79.1	Urethrektomie beim Mann	455
74.2.2	Inzision und Exposition	420	79.1.1	Vorgehen	455
74.2.3	Eröffnen der Blase und Exposition	421	79.1.2	Postoperative Komplikationen	456
74.2.4	Präparation und Adenomektomie	422	79.2	Urethrektomie bei der Frau	457
74.2.5	Hämostase und Rekonstruktion	422	79.2.1	Vorgehen	457
74.3	Intraoperative Hämostase	424	79.2.2	Behandlung von Tumoren der distalen Harnröhre	457
74.3.1	Kapselpliktatur (O'Conor)	424	79.2.3	Komplikationen	457
74.3.2	Tabaksbeutelnaht (Malament)	425	80	Pelvine Lymphadenektomie	459
74.4	Postoperative Behandlung	425	80.1	Pelvine Lymphadenektomie beim Mann	459
74.5	Postoperative Komplikationen	426	80.2	Pelvine Lymphadenektomie bei der Frau	463
75	Transkapsuläre Adenomektomie	427	80.3	Postoperative Komplikationen	463
75.1	Präoperative Überlegungen	427	81	Totale pelvine Exenteration	465
75.2	Lagerung und Zugang	427	81.1	Operationsvorbereitung	465
75.3	Inzision	427	81.2	Totale pelvine Exenteration beim Mann	465
75.3.1	Transversale Kapselspaltung (nach Millin)	427	81.3	Totale pelvine Exenteration bei der Frau	469
75.3.2	Alternative Kapselinzision (vesikokapsuläre Technik)	430	81.4	Postoperative Komplikationen	470
75.4	Postoperative Behandlung	432			

82	Blasendivertikelresektion	471	89.8	Postoperative Komplikationen	508
82.1	Indikationen	471			
82.2	Operative Technik	471	90	Transvaginaler Verschluss	
82.2.1	Kombinierte intra- und extravesikale Divertikelresektion	471	90.1	vesikovaginaler Fisteln	511
82.2.2	Intravesikale Technik	473	90.2	Zeitpunkt	511
82.3	Laparoskopische/roboterassistierte Blasendivertikulektomie	475	90.3	Präoperative Diagnostik	511
			90.4	Zugänge	511
83	Zystolithotomie	477	90.5	Transvaginaler Verschluss	511
83.1	Indikationen	477		Verschluss mit invertiertem U-förmigem Verschiebelappen	513
83.2	Verfahren	477	90.6	Behandlung nach transvaginalem Verschluss ...	514
			90.7	Hohe Kolpopleisis (Latzko)	514
84	Laparoskopische/roboterassistierte		90.8	Lappeninterponate	514
	radikale Zystektomie	479	90.8.1	Verschluss mit einer Bulbokavernosus- Fettlappen-Plastik (Martius-Lappen)	514
84.1	Präoperative Vorbereitung	479	90.8.2	Verschluss mit einem labialen Fettlappen	514
84.1.1	Patient	479	90.8.3	Verschluss mit einem Insellappen (Lehoczky) ...	515
84.1.2	Anästhesie und Lagerung	479	90.8.4	Verschluss mit einem myokutanen Gracilis-Lappen	515
84.1.3	Anordnung der Geräte und Personal	479	91	Transvesikaler Verschluss	
84.2	Vorgehen	480		vesikovaginaler Fisteln	517
84.3	Postoperative Behandlung	485	91.1	Zeitpunkt	517
XV	Blasenrekonstruktion	487	91.2	Präoperative Evaluation	517
			91.3	Operative Technik	517
85	Autologe pubovaginale Schlinge		92	Transperitonealer Verschluss	
	bei Stressinkontinenz	489		vesikovaginaler Fisteln	521
85.1	Operative Technik	489	93	Blasenhalsverschluss bei der Frau	525
85.2	Postoperative Komplikationen	491	93.1	Indikationen	525
86	Tension-Free Vaginal Tape/suprapubische		93.2	Abdominaler Zugang	525
	pubovaginale miturethrale Schlingenplastik .	493	93.3	Abdominaler Zugang mit Inversion der Harnröhre	526
86.1	Indikationen	493		Transurethraler Zugang	527
86.2	Vorgehen	493	93.4	Transvaginaler Zugang	528
87	Transobturatorische		93.5		
	miturethrale Schlingenplastik	497	94	Neuromodulation	531
87.1	Indikationen	497	94.1	Erste Sitzung	531
87.2	Operative Technik	497	94.1.1	Lagerung und Vorbereitung	531
88	Bulking Agents bei Inkontinenz		94.1.2	Auswahl des geeigneten Foramen intervertebrale	531
	und Reflux	501	94.1.3	Nadelposition im Foramen intervertebrale S3	532
88.1	Stressinkontinenz	501	94.1.4	Einsetzen der Einführschiene unter Durchleuchtung	533
88.2	Injektion in die Harnröhre	501	94.1.5	Einsetzen der Tined-Lead-Elektrode	533
88.3	Subureterale Injektion	501	94.1.6	Verbinden der Tined-Lead-Elektrode und der Verlängerung	534
89	Implantation eines		94.1.7	Tunneln der Elektrode zur Anschlussstelle	534
	artificialen Sphinkters	505	94.1.8	Abschluss der 1. Sitzung	535
89.1	Präoperative Evaluation	505	94.2	Zweite Sitzung	535
89.2	Platzierung der Manschette an der bulbären Harnröhre	505	94.2.1	Explantation der Elektrode und der Elektrodenverlängerung	535
89.3	Instrumente	505	94.2.2	Implantation des Neurostimulators	535
89.4	Lagerung für den perinealen Zugang	505			
89.5	Inzision	506			
89.6	Platzierung des druckregulierenden Ballons ...	507			
89.7	Platzieren der Kontrollpumpe im Skrotum	507			

XVI	Harn- und Stuhableitung	537	100	Grundlagen der kontinenten Harnableitung	571
95	Vesikostomie	539	100.1	Gefäßversorgung der ileozäkalen Region und der Appendix	572
95.1	Lapides-Vesikostomie	539	100.2	Gefäßversorgung von Colon ascendens und transversum	572
95.2	Modifikationen der Vesikostomie-Technik	540	100.3	Gefäßversorgung von Jejunum und Ileum	573
95.3	Blocksom-Vesikostomie	541	100.4	Gefäßversorgung von Colon descendens und sigmoideum	573
95.4	Verschluss einer Vesikostomie	542	100.5	Gefäßversorgung des Rektums	574
95.5	Inkontinente Ileovesikostomie	543			
95.6	Komplikationen	544	101	Ileumreservoir (T-Pouch)	575
96	Ileum-Conduit	545	101.1	Operative Technik	575
96.1	Präoperative Vorbereitungen	545	101.1.1	Schritt 1	575
96.1.1	Patientenaufklärung	545	101.1.2	Schritt 2	575
96.1.2	Darmvorbereitung	545	101.1.3	Schritt 3	575
96.1.3	Auswahl der Stomaposition	545	101.1.4	Schritt 4	577
96.2	Mobilisierung der Harnleiter	545	101.1.5	Schritt 5	577
96.3	Darmausschaltung	547	101.1.6	Schritt 6	577
96.4	Ileoileale Anastomose	548	101.1.7	Schritt 7	577
96.5	Ureteroileale Anastomose	550	101.1.8	Schritt 8	577
96.6	Bildung des Stomas	552	101.1.9	Schritt 9	578
96.7	Andere Stomatechniken	554	102	Ileozäkalpouch	581
96.7.1	Stoma mit Z-förmiger Hautinzision	554	102.1	Mainz-Pouch	581
96.7.2	Doppelläufiges Stoma	554	102.1.1	Invagination durch die Ileozäkalklappe	582
97	Ileum-Conduit laparoskopisch/roboterassistiert	557	102.2	Mainz-Pouch mit Appendixstoma	585
97.1	Isolieren des Ileumsegments	557	102.3	In-situ getunnelte Darmwandrohre	585
97.2	Ileumpräparation und Reanastomose	557	102.4	Indiana-Pouch	585
97.3	Stoma und Harnleiteranastomosen	558	102.5	Gastroileoilealer Pouch (Lockhart)	590
98	Kolon-Conduit mit Colon sigmoideum und Colon transversum	559	102.6	Efferente Segmente zur kontinenten Harnableitung	591
98.1	Operationsindikationen	559	102.6.1	Genähtes kontinentes efferentes Segment	591
98.2	Präoperative Vorbereitung	559	102.6.2	Geklammertes kontinentes efferentes Segment (Bejany und Politano)	591
98.3	Sigma-Conduit	559	102.7	Postoperative Komplikationen bei kontinenter Harnableitung	592
98.4	Transversum-Conduit	561	103	Appendikovesikostomie	593
98.5	Postoperative Komplikationen und Nachsorge	562	103.1	Implantation in die Blase	594
99	Stuhableitung	563	103.2	Stomaanlage	595
99.1	Urologische Indikationen der Stuhableitung	563	103.3	Alternativen zur Appendix	595
99.2	Ileostoma versus Kolostoma	563	103.4	Postoperative Komplikationen	596
99.3	Auswahl der Stomaposition	563	104	Ureterosigmoidostomie	597
99.4	Operationsverfahren und postoperative Behandlung	563	104.1	Hintergrund	597
99.4.1	Doppelläufiges Ileostoma	563	104.2	Patientenauswahl	597
99.4.2	Getrennt angelegte doppelläufige Kolostomie	565	104.3	Präoperative Vorbereitung	597
99.4.3	Endständiges Kolostoma	565	104.4	Operative Technik	597
99.4.4	Laparoskopische Stomata	566	104.4.1	Ureterosigmoidostomie mit geschlossener extrakolischer ureterokolischer Anastomose (Leadbetter)	597
99.4.5	Rückverlegung des Stomas	567	104.4.2	Ureterosigmoidostomie mit transkolischer ureterokolischer Anastomose (Goodwin)	602
XVII	Kontinente Harnableitung	569	104.4.3	Mainz-Pouch II (Rektum-Sigma-Pouch)	603

104.5	Postoperative Behandlung	604	111.3.1	Extravesikaler Tunnel, offene Technik (Lich-Gregoir)	642
104.6	Ergebnisse	604	111.3.2	Externer Tunnel (Barry)	642
105	Ileumneoblase	607	111.3.3	Detrusorraffung (Hodgson-Firlit-Zaontz)	644
105.1	Patientenauswahl	607	111.3.4	Intraextravesikale Technik (Paquin)	644
105.2	Präoperative Vorbereitung	607	111.4	Postoperative Komplikationen	645
105.3	Operative Technik	607	111.4.1	Obstruktion	645
105.3.1	Präparation des Ileumsegments zum Blasenersatz	608	111.4.2	Persistierender oder rezidivierender vesikoureteraler Reflux	646
105.3.2	Ureteroileale Anastomose	608	111.4.3	Kontralateraler vesikoureteraler Reflux	646
105.3.3	Konstruktion des Blasenersatzes	609	111.5	Reoperation	646
105.4	Postoperative Nachsorge	610	112	Psoas Hitch	649
105.5	Komplikationen	611	112.1	Operative Technik	649
105.6	Erfahrungen mit dieser Technik	611	112.2	Komplikationen	651
XVIII	Blasenaugmentation	613	113	Blasenlappenplastik (Boari-Lappen)	653
106	Ileozystoplastik	615	113.1	Operative Technik	653
106.1	Operative Technik	615	113.2	Postoperative Komplikationen	655
106.2	Postoperative Nachsorge	617	114	Rekonstruktion von Harnleiterstenosen und Ureterolyse	657
107	Kolozystoplastik	619	114.1	Ureteroureterostomie	657
107.1	Operative Technik	619	114.2	Transureteroureterostomie	659
107.2	Ergebnisse	621	114.2.1	Harnleiterrekonstruktion mit freien Transplantaten und gestielten Lappen	659
107.3	Schlussfolgerungen	621	114.2.2	Ureterolyse	661
108	Ureterozystoplastik	623	114.2.3	Laparoskopische Ureterolyse	663
108.1	Operative Technik	623	114.2.4	Omentum-majus-Lappen	663
109	Autoaugmentation durch Seromyotomie	627	115	Korrektur ureterovaginaler Fisteln	665
109.1	Laparoskopische Autoaugmentation	628	115.1	Mobilisierung des Harnleiters	665
XIX	Harnleiterrekonstruktion und -resektion	629	115.2	Ureteroneozystostomie mit Psoas Hitch	666
110	Grundlagen der Harnleiterrekonstruktion	631	115.3	Postoperative Komplikationen	667
110.1	Anatomie des Harnleiters	631	116	Ureteroureterostomie und Transureteroureterostomie	669
110.2	Vorgehen bei intraoperativen Harnleiterverletzungen	632	116.1	Ureteroureterostomie	669
111	Ureteroneozystostomie	633	116.1.1	Operative Technik	670
111.1	Zugang zur Blase	633	116.2	Transureteroureterostomie	671
111.2	Transvesikale Techniken	634	116.2.1	Operative Technik	671
111.2.1	Mobilisierung des Harnleiters	634	117	Ureter-Ileum-Interponat	673
111.2.2	Intraextravesikale Technik (Politano-Leadbetter)	634	117.1	Vorbereitung des Patienten	673
111.2.3	Modifikation der intraextravesikalen (Politano-Leadbetter) Technik	638	117.2	Hautschnitt und Aufsuchen des Harnleiterdefekts	673
111.2.4	„Ureteral Advancement“ (Glenn-Anderson)	638	117.3	Intaktes isoperistaltisches Ileumsegment	673
111.2.5	Transtrigonale Technik (Cohen)	638	117.4	Yang-Monti-Technik	674
111.2.6	Approximieren der Ureterscheiden (Gil Vernet)	638	117.5	Bilateraler Harnleitersersatz	675
111.2.7	Split-Cuff-Nippel	638	117.6	Postoperative Behandlung	676
111.2.8	Wahl der transvesikalen Technik	640	118	Offene Ureterolithotomie	677
111.3	Extravesikale Techniken	642	118.1	Inzision	677
			118.2	Operative Technik	677
			118.3	Postoperative Komplikationen	678

119	Zugang zum Harnleiter	679	126	Laparoskopische Ureterolithotomie	705
119.1	Legen eines Führungsdrahts	679	126.1	Operative Technik	705
119.1.1	Wahl des Drahts	679	126.2	Postoperative Behandlung	707
119.1.2	Aufsuchen des Harnleiterostiums	679			
119.1.3	Entrieren des Ostiums	679	127	Endoskopische Behandlung des vesikoureteralen Refluxes	709
119.1.4	Vorschieben des Drahts	679	127.1	Präparation	709
119.2	Entrieren des Ostiums mit einem semirigiden Ureterorenoskop	679	127.2	Doppelte HIT-Technik (Doppel-HIT)	709
119.3	Legen eines Arbeitsdrahts	680			
119.4	Vorschieben eines flexiblen Ureterorenoskops über den Führungsdraht	680	128	Endoskopische Schlitzung von Ureterozelen	713
119.5	Legen einer Ureterschleuse	680	128.1	Operative Technik	713
119.6	Besonderheiten	681	128.2	Postoperative Komplikationen	714
120	Ureterorenoskopische Instrumente	683	XX	Endoskopische Harnleiterchirurgie	715
120.1	Arten von Ureterorenoskopen	683			
120.2	Konventionelle Ureterorenoskope	683	129	Offene Operationen an der Niere	717
120.2.1	Semirigide Ureterorenoskope	683	129.1	Anatomische Grundlagen der Schnittführung ..	717
120.2.2	Flexible Ureterorenoskope	683	129.1.1	Anatomie der Bauch- und Brustwand	717
120.3	Digitale Technik	683	129.1.2	Retroperitonealraum	717
120.4	Zubehör	684	129.1.3	Dreidimensionale Beziehungen	719
120.4.1	Ureterschleusen	684	129.2	Wahl des operativen Zugangswegs	719
120.5	Wahl des Ureterorenoskops	684	129.3	Anteriore Zugänge	720
			129.3.1	Medianer transperitonealer Zugang (Laparotomie)	720
121	Transurethral-endoskopische Litholapaxie von Harnleitersteinen	685	129.3.2	Subkostaler Zugang	723
121.1	Ureterorenoskopie bei distalen Harnleitersteinen (unterhalb der Iliakalgefäße)	685	129.3.3	Rippenbogenrandschnitt (Chevron-Inzision)	726
121.2	Ureterorenoskopie bei proximalen Harnleitersteinen (oberhalb der Iliakalgefäße)	686	129.3.4	Pädiatrischer transversaler abdominaler Zugang ..	727
			129.3.5	Modifizierter thorakoabdominaler extraperitonealer bogenförmiger Zugang	730
122	Transurethral-endoskopische Litholapaxie von Nierensteinen	689	129.4	Flankenschnitte	731
122.1	Operative Technik	689	129.4.1	Foley-Inzision (Muskelsplitting)	731
122.2	Postoperative Behandlung	690	129.4.2	Subkostaler Flankenschnitt (unter der 12. Rippe) ..	731
122.3	Schlussfolgerungen	690	129.4.3	Suprakostaler Zugang auf der 12. Rippe	733
			129.4.4	Transkostaler Zugang, 11. Rippe	737
123	Endoskopische Ureterotomie	691	129.5	Thorakoabdominaler Zugang	739
123.1	Operative Technik	691	129.6	Verschluss von Pleurarissen	741
123.2	Postoperative Behandlung	693	129.7	Vorgehen bei intraoperativen Milzverletzungen ..	742
			129.7.1	Initiale Kontrolle	742
124	Endoskopische Pyelotomie	695	129.7.2	Splenorrhaphie	742
124.1	Kontraindikationen	695	129.7.3	Partielle Splenektomie	742
124.2	Präoperative Vorbereitung	695	129.7.4	Splenektomie	743
124.3	Endoskopische Ureterotomie: operative Technik ..	695	129.7.5	Postoperative Komplikationen	745
124.3.1	Holmium-YAG-Laser	695	129.8	Korrektur von Narbenhernien	745
124.3.2	Elektrokauter	697	129.8.1	Primäre Korrektur	746
124.3.3	Cold Knife	697	129.8.2	Augmentation großer Defekte mit synthetischen Materialien	747
124.4	Postoperative Behandlung	698	129.8.3	Postoperative Komplikationen	747
125	Endoskopische Behandlung des Urothelkarzinoms	699	130	Anatomische Grundlagen der Nierenendoskopie	749
125.1	Präoperative Planung	699	130.1	Hohlssystem der Niere: endourologische Besonderheiten	749
125.2	Endoskopisches Vorgehen	699	130.1.1	Anatomischer Hintergrund	749
125.3	Postoperative Behandlung und Kontrollen	702	130.1.2	Befunde und klinische Bedeutung	749
			130.2	Anatomische Beziehungen der intrarenalen Arterien und Venen zum Hohlssystem der Niere ..	750

130.2.1	Bedeutung für die Nierenpunktion	750	134.2.1	Veres-Nadel	775
130.2.2	Für den anatomischen Hintergrund untersuchtes Material	750	134.2.2	„Offene“ Laparoskopie	776
130.2.3	Intrarenaler Zugang durch das Infundibulum	750	134.2.3	Kamera-Trokar	778
130.2.4	Intrarenaler Zugang durch das Nierenbecken	753	134.3	Platzieren der Ports	778
130.2.5	Intrarenaler Zugang durch den Fornix	753	135	Handassistierte laparoskopische Chirurgie	781
130.2.6	Bedeutung für die endoskopische Pyelotomie	753	135.1	Bedeutung	781
130.2.7	Studiengrundlage	753	135.2	Präoperative Überlegungen	781
130.2.8	Gefäße ventral des Harnleiterabgangs	754	135.3	Patientenlagerung	781
130.2.9	Gefäße dorsal des Harnleiterabgangs	755	135.4	Hand-Ports	781
130.2.10	Inzision einer Harnleiterabgangsstenose unter Berücksichtigung der Gefäßanatomie	755	135.5	Platzieren der Hand-Ports	782
			135.6	Schlussfolgerungen	783
131	Perkutaner Zugang zur Niere	759	136	Kryotherapie der Niere	785
131.1	Indikationen	759	136.1	Präoperative Überlegungen	785
131.2	Präoperative Evaluation	759	136.2	Instrumente	785
131.3	Anatomische Überlegungen	759	136.3	Isothermen	785
131.4	Perkutaner Standardzugang durch den Unterepol	760	136.4	Vorgehen	786
131.4.1	Instrumente	760	137	Radiofrequenzablation der Niere	793
131.4.2	Zystoskopie, Harnleiterkatheterisierung	760	137.1	Radiofrequenzablation der Niere	793
131.4.3	Patientenlagerung	760	137.2	Vorbereitung des Patienten	793
131.4.4	Bildgebung (Durchleuchtung)	761	137.3	RFA-Verfahren	793
131.4.5	Platzierung der Punktion	761	137.3.1	Perkutane RFA	793
131.4.6	Platzierung der Zugangsdrähte	763	137.4	Laparoskopische RFA	795
131.4.7	Dilatation	764	137.5	Radiologische Kontrollen	796
131.5	Spezielle Zugänge	764	XXI	Nierenrekonstruktion	797
131.5.1	Suprakostaler Zugang zum Oberpol	764	138	Anatomie und Grundlagen der offen-rekonstruktiven Nierenchirurgie	799
131.5.2	Kelchdivertikel/Kelchstenose	765	138.1	Makroskopische Anatomie der Nieren	799
131.5.3	Multiple Zugänge	765	138.1.1	Wichtige Varianten	799
131.5.4	Punktion ohne Dilatation	766	138.1.2	Lage der Nieren	799
131.6	Komplikationen	766	138.1.3	Makroskopie des Hohlraumsystems	799
132	Perkutane Nephrolithotomie	769	138.2	Gefäßversorgung der Niere	799
132.1	Präoperative Röntgendiagnostik	769	138.2.1	Nierenvenen	799
132.2	Anzahl und Lage der perkutanen Zugänge	769	138.2.2	Nierenarterien	800
132.3	Management des perkutanen Stichkanals vor der Dilatation	769	138.2.3	Wichtige Varianten	800
132.4	Nephroskope	769	139	Offene Pyeloplastik	801
132.4.1	Intrakorporale Lithotripter	769	139.1	Zugänge	801
132.4.2	Flexibles Nephroskop	770	139.2	Instrumente	801
132.5	Nephrostomie	770	139.3	Lagerung	801
132.5.1	Nephrolithotomie ohne Nephrostomie	770	139.4	Inzision und Freilegung	801
133	Retroperitonealer laparoskopischer Zugang	771	139.5	Auswahl der Technik	803
133.1	Historische Überlegungen	771	139.6	Pyeloplastik nach Anderson-Hynes	803
133.2	Kontraindikationen und Einschränkungen	771	139.7	Stenting	805
133.3	Anatomische Überlegungen	771	139.8	Y-V-Pyeloplastik nach Foley	806
133.4	Vorbereitung und Lagerung des Patienten	771	139.9	Nierenbecken-Lappen-Pyeloplastik	806
133.5	Operative Technik	772	139.9.1	Spirallappen nach Culp-DeWeerd	806
133.6	Schlussfolgerungen	773	139.9.2	Intubierte Ureterotomie nach Davis	808
134	Transperitonealer laparoskopischer Zugang	775	139.10	Nephropexie	808
134.1	Wahl des Zugangs	775	139.11	Postoperative Behandlung	809
134.2	Initialer Zugang	775			

140	Operation der Hufeisenniere	811	143.3.2	Transvesikale Technik	841
140.1	Embryologie	811	143.3.3	Ureter duplex	843
140.2	Gefäßanatomie	811	143.3.4	Schläuche und Drainagen	843
140.3	Operationsindikationen	811	143.3.5	Intra- und postoperative Unterstützung	843
140.3.1	Stoßwellenlithotripsie	812	143.4	Postoperative Komplikationen der Nierentransplantation	843
140.4	Perkutaner Zugang und Ureterorenoskopie	812	143.5	Nephrektomie nach Transplantatversagen	844
140.4.1	Nephrolithotomie	812	143.6	Blasenaugmentation und Nierentransplantation	845
140.4.2	Endoskopische Pyelotomie	812			
140.4.3	Ureterorenoskopie	812			
140.5	Laparoskopischer Zugang	812	144	Offene Donornephrektomie beim Lebend- und Leichenspender	847
140.5.1	Zugang und Freilegung	813	144.1	Offene Donornephrektomie beim Lebendspender	847
140.5.2	Pyeloplastik	813	144.1.1	Rechtsseitige Donornephrektomie beim Lebendspender	847
140.5.3	Nephrektomie	814	144.1.2	Linksseitige Donornephrektomie beim Lebendspender	848
140.6	Offener Zugang	814	144.2	Nephrektomie beim Leichenspender	849
140.6.1	Pyeloplastik	814	144.2.1	Operationsverfahren	849
140.6.2	Nephrektomie	815			
140.6.3	Partielle Nephrektomie	815			
141	Rekonstruktion bei Nierenverletzungen	819	145	Perkutane Endopyelotomie	853
141.1	Operativer Zugang zur Nierenexploration	819	145.1	Präoperative Vorbereitung	853
141.2	Exposition, wichtige Orientierungspunkte und Gefäßkontrolle am Hilus	819	145.1.1	Instrumente	853
141.3	Isolieren der Hilusgefäße	820	145.1.2	Lagerung und perkutaner Zugang	853
141.4	Eröffnen des retroperitonealen Hämatoms und Exposition der Niere	821	145.1.3	Endopyelotomietechnik	854
141.5	Grundlagen der Rekonstruktion	821	145.2	Postoperative Behandlung	855
141.6	Traumatische Gefäßverletzungen	822	146	Perkutane Endopyeloplastik	857
141.7	Drainagen und Harnleiterschienen	823	146.1	Technik	857
141.8	Postoperative Behandlung	823	146.2	Schlussfolgerungen	859
142	Operation bei renovaskulären Erkrankungen	825	147	Laparoskopische Nierenbiopsie	861
142.1	Operationsindikationen	825	148	Laparoskopische Pyeloplastik	863
142.1.1	Renovaskuläre Hypertonie	825	148.1	Technik der laparoskopischen Pyeloplastik	863
142.1.2	Ischämische Nephropathie	825	148.2	Pyeloplastik nach Fenger	865
142.2	Präoperative Vorbereitungen	826	148.3	Postoperative Komplikationen	865
142.3	Lagerung des Patienten	826	149	Roboterassistierte laparoskopische Pyeloplastik	867
142.4	Aortorenal Bypass	826	149.1	Operative Technik	867
142.5	Extraanatomische Bypass-Techniken	828	149.2	Postoperative Behandlung	869
142.5.1	Splenorenal Bypass	828			
142.5.2	Hepatorenal Bypass	828	150	Laparoskopische Donornephrektomie beim Lebendspender	871
142.5.3	Iliorenal Bypass	829	150.1	Konventionelle laparoskopische Donornephrektomie	871
142.6	Ex-vivo-Rekonstruktion mit Autotransplantat	829	150.1.1	Linksseitige laparoskopische Donornephrektomie	871
142.7	Postoperative Behandlung und Komplikationen	831	150.1.2	Rechtsseitige laparoskopische Donornephrektomie	874
143	Nierentransplantation	833	150.2	Handassistierte laparoskopische Donornephrektomie	875
143.1	Erwachsene	833	150.3	Adjuvante Maßnahmen bei der laparoskopischen Donornephrektomie	875
143.1.1	Präparation	833	150.4	Postoperative Besonderheiten	875
143.1.2	Instrumente	833			
143.1.3	Lagerung	833			
143.1.4	Operative Technik	833			
143.2	Kinder	839			
143.2.1	Lagerung und Inzision	839			
143.2.2	Operative Technik	840			
143.3	Harnleiterimplantation	841			
143.3.1	Extravesikale Technik	841			

XXII	Nephrektomie	877	153.5.4	Verletzungen des Duodenums	909
			153.5.5	Verletzungen des Pankreas	909
			153.5.6	Pulmonale Komplikationen	910
151	Anatomie und Grundlagen der Nierenchirurgie	879	154	Partielle Nephrektomie	911
151.1	Nierenanatomie bei der Nierenresektion	879	154.1	Präoperative Überlegungen	911
151.1.1	Anatomische Beziehungen der Niere	879	154.2	Enukleation kleiner Rindentumoren	912
151.1.2	Chirurgische Schichten der Niere	879	154.3	Keilresektion großer Rindentumoren	913
151.1.3	Nierengefäße	881	154.4	Segmentresektion bei großen Tumoren der Nierenpole	914
151.1.4	Hohlsystem der Niere	882	154.5	Heminephrektomie bei großen Tumoren	915
151.1.5	Lymphdrainage von Niere und Harnleiter	883	154.6	Postoperative Komplikationen	916
151.1.6	Retroperitoneale Nerven	883	154.6.1	Urinfisteln	916
151.2	Perioperatives Management des Patienten bei Nierenoperationen	885	154.6.2	Postoperative Blutung	917
151.2.1	Instrumente	885	154.6.3	Niereninsuffizienz	917
152	Einfache Nephrektomie	887	155	Nephroureterektomie	919
152.1	Indikationen	887	155.1	Präoperative Überlegungen	919
152.1.1	Präoperative Überlegungen	887	155.2	Techniken der Nephroureterektomie	919
152.2	Flankenschnitt	887	155.2.1	Nephroureterektomie mit einer thorakoabdominalen Inzision und intravesikaler Dissektion der Harnleitermanschette	920
152.2.1	Lagerung des Patienten	887	155.2.2	Nephroureterektomie mit zwei Inzisionen (Mini- flankenschnitt und suprainguinale Inzision) und extravesikaler Dissektion der Harnleitermanschette ..	924
152.2.2	Entwickeln des Pararenalraums	889	155.3	Alternative Verfahren zur distalen Ureterektomie	925
152.2.3	Freilegen und Mobilisieren der Niere	889	155.3.1	Endoskopische transurethrale Resektion des Harnleiterostiums (Pluck-Technik)	926
152.2.4	Kontrolle der Nierengefäße	890	155.3.2	Invagination des Harnleiters (Stripping-Technik) ..	926
152.3	Anteriorer subkostaler Zugang	890	155.3.3	Extravesikale Ureterektomie ohne Blasenmanschette	927
152.3.1	Lagerung des Patienten	890	156	Extrakorporale Nierenchirurgie	929
152.3.2	Freilegen der Niere	890	156.1	Präoperative Überlegungen	929
152.3.3	Kontrolle der Nierengefäße	891	156.2	Renovaskuläre Erkrankung	930
152.3.4	Mobilisieren der Niere	892	156.3	Nierentumoren	930
152.4	Kocher-Manöver	892	156.4	Postoperative Komplikationen	932
152.5	Transperitoneale mediane Laparotomie	892	157	Thrombektomie der V. cava	933
152.6	Dorsale Lumbotomie	893	157.1	Präoperative Überlegungen	933
152.6.1	Lagerung des Patienten	893	157.2	Level-I-Thrombektomie der V. cava: rechte Seite	935
152.6.2	Vorgehen	894	157.3	Level-II-Thrombektomie der V. cava: linke Seite	937
152.7	Subkapsuläre Nephrektomie	894	157.4	Level-III/IV-Thrombektomie	939
152.8	Kontrolle des Nierenstiels	895	157.4.1	Intraabdominaler Zugang	939
152.8.1	Ligatur des gesamten Nierenstiels	895	157.4.2	Kombinierter intraabdominaler/intrathorakaler Zugang	941
152.8.2	„Erst-durchtrennen-dann-ligieren“-Technik	896	157.5	Bypass-Techniken bei Operationen an der V. cava inferior	943
152.8.3	„Erst-ligieren-dann-durchtrennen“-Technik	896	157.5.1	Venovenöser Bypass	943
152.8.4	Kontrollverlust bei der Versorgung des Nierenstiels	896	157.5.2	Kardiopulmonaler Bypass mit oder ohne tiefe Hypothermie mit Kreislaufstillstand ...	944
152.9	Wundverschluss	898	157.6	Patchplastik, Ersatz und Unterbrechung der V. cava inferior	945
153	Radikale Nephrektomie	901	157.6.1	Patchplastik der V. cava	945
153.1	Indikationen	901			
153.1.1	Präoperative Überlegungen	901			
153.2	Anteriorer subkostaler Zugang, rechte Seite ..	902			
153.3	Linksseitige radikale Nephrektomie, Miniflankenschnitt	906			
153.4	Regionale Lymphadenektomie bei Nierentumoren	907			
153.4.1	Rechte Seite	907			
153.4.2	Linke Seite	908			
153.5	Intraoperative und postoperative Komplikationen	908			
153.5.1	Suprahiläre und retrokrurale Lymphadenektomie .	908			
153.5.2	Verletzungen der Darmgefäße	908			
153.5.3	Verletzungen von Leber und Milz	909			

157.6.2	Ersatz der V. cava	945	160.13	Entnahme des Präparats (Morcellation oder En-bloc-Entnahme)	965
157.6.3	Kavafilter in der V. cava inferior und Sperroperation bei Appositionsthrombus	946	160.14	Hämostase	965
157.7	Perioperative Komplikationen	947	160.15	Portverschluss (Carter-Thomason®-Instrument)	965
158	Offene Lithotomie: anatrope Nephrolithotomie und Pyelolithotomie	949	160.16	Postoperative Behandlung	965
158.1	Anatrope Nephrolithotomie	949	160.17	Intraoperative Komplikationen	965
158.1.1	Präoperative Überlegungen	949	160.17.1	Rechte Seite: Verletzungen von Nebenniere, Leber, V. cava, Colon ascendens oder Duodenum	965
158.1.2	Operative Technik	949	160.17.2	Linke Seite: Verletzungen von Milz, Pankreas, Kolon, Aorta, A. mesenterica superior und Magen	966
158.1.3	Postoperative Behandlung und Komplikationen	951	161	Laparoskopische Heminephrektomie	967
158.2	Pyelolithotomie	951	161.1	Präoperative Überlegungen	967
158.2.1	Präoperative Evaluation, Patientenvorbereitung	951	161.2	Vorgehen	967
158.2.2	Operative Technik	951	162	Laparoskopische partielle Nephrektomie	971
158.2.3	Postoperative Behandlung und Komplikationen	952	162.1	Präoperative Überlegungen	971
159	Laparoskopische einfache Nephrektomie	953	162.2	Vorgehen	971
159.1	Präoperative Überlegungen	953	162.3	Postoperative Behandlung	973
159.2	Patientenlagerung	953	163	Laparoskopische Nephroureterektomie	975
159.3	Operative Technik	953	163.1	Indikationen und Kontraindikationen	975
159.3.1	Primärer Zugang	953	163.2	Lagerung des Patienten und Vorbereitung des Operationssaals	975
159.3.2	Portplatzierung	954	163.3	Insufflation und Portplatzierung	975
159.3.3	Reflexion des Kolons	954	163.4	Vorgehen	976
159.3.4	Mediale Dissektion der Niere	954	163.4.1	Mobilisieren des Kolons	976
159.3.5	Aufsuchen des proximalen Harnleiters	954	163.4.2	Nephrektomie	976
159.3.6	Kraniale Dissektion	954	163.4.3	Dissektion des distalen Harnleiters	976
159.3.7	Durchtrennen der Hilusgefäße	955	163.4.4	Organbergung	980
159.3.8	Laterale und kaudale Dissektion	955	163.4.5	Management von distalem Harnleiter/Blasenmanschette	980
159.3.9	Bergen und Entfernen des Präparats	955	163.5	Postoperative Behandlung	983
159.3.10	Hämostase und Wundverschluss	956	163.6	Komplikationen	983
159.3.11	Postoperative Behandlung	956	164	Laparoskopische Pyelolithotomie	985
159.3.12	Postoperative Komplikationen	956	164.1	Laparoskopische transperitoneale Pyelolithotomie	985
159.4	Retroperitoneale einfache Nephrektomie	956	164.2	Laparoskopische retroperitoneale Pyelolithotomie	987
159.5	Morcellation	957	164.3	Simultane Pyeloplastik	987
160	Laparoskopische transperitoneale radikale Nephrektomie	959	165	Laparoskopische Resektion von Kelchdivertikeln	989
160.1	Patientenselektion und Kontraindikationen	959	165.1	Vorgehen	989
160.2	Präoperative Vorbereitung	959	165.2	Postoperative Behandlung	990
160.3	Patientenlagerung	959	166	Laparoskopische Nierenzystenresektion	991
160.4	Etablierung des Pneumoperitoneums (Veres, Hasson)	959	166.1	Vorgehen	991
160.5	Trokarplatzierung bei links- und rechtsseitiger Nephrektomie	960	166.2	Postoperative Behandlung	993
160.6	Vorgehen bei der linksseitigen Nephrektomie	960			
160.7	Vorgehen bei der rechtsseitigen Nephrektomie	961			
160.8	Hilusdissektion	962			
160.9	Ligatur der A. und V. renalis	963			
160.10	Nebenniere	964			
160.10.1	Adrenalektomie	964			
160.10.2	Erhalt der Nebenniere	964			
160.11	Dissektion, Okklusion und Durchtrennen des Harnleiters	964			
160.12	Verstauen des Präparats (Endo Catch™ oder LapSac®)	964			

167	Perkutane Resektion des Urothelkarzinoms des oberen Harntrakts ..	995	169	Offene Zugänge zur Nebenniere	1007
167.1	Instrumente	995	169.1	Adrenalektomie	1007
167.2	Vorgehen	995	169.2	Dorsaler Zugang	1008
167.3	Postoperative Behandlung	996	169.3	Modifizierter dorsaler Zugang	1009
167.3.1	Second-Look-Operation	996	169.4	Flankenzugang	1010
167.3.2	Adjuvante topische Therapie	996	169.5	Thorakoabdominaler Zugang	1012
XXIII	Adrenalektomie	999	169.6	Transabdominaler Zugang	1012
			169.7	Partielle Adrenalektomie	1013
			169.8	Zusammenfassung	1013
168	Anatomie der Nebenniere und Vorbereitung zur Adrenalektomie	1001	170	Laparoskopische Adrenalektomie	1015
168.1	Anatomie und Embryologie	1001	170.1	Anatomie des Peritoneums und der Faszien	1015
168.2	Anatomische Lagebeziehungen	1002	170.2	Transperitonealer Zugang	1015
168.3	Vorbereitung zur Adrenalektomie	1003	170.2.1	Linke Nebenniere	1016
168.4	Diagnostik und Patientenvorbereitung	1003	170.2.2	Rechte Nebenniere	1018
168.4.1	Hyperaldosteronismus	1003	170.3	Extraperitonealer Zugang	1020
168.4.2	Cushing-Syndrom	1004	170.3.1	Linke Nebenniere	1020
168.4.3	Inzidentalom	1004	170.3.2	Rechte Nebenniere	1023
168.4.4	Phäochromozytom	1004			

2

Lee Ponsky und Srinivas Vourganti

Chirurgische Arbeitstechniken

Operativ tätige Urologen müssen über Fähigkeiten verfügen und Arbeitstechniken beherrschen, die allen Chirurgen gemein sind, wie die Adaptation von Gewebe, Anastomosen von Dünn- und Dickdarm sowie den Wundverschluss. Diese chirurgischen Arbeitstechniken sind Teil eines Armamentariums, das jeder Urologe beherrschen sollte und das bei jedem urologischen Eingriff zum Einsatz kommt. Dazu gehören Grundlagen der Nahttechnik und Rekonstruktion, die Laparoskopie und Mikrochirurgie sowie Verfahren zur Versorgung von Gefäß- und Darmläsionen.

Diese Techniken müssen Standard in der Ausbildung von Urologen sein; der Urologe muss aber auch darauf vorbereitet sein, gelegentlich Eingriffe durchzuführen, die streng genommen nicht in das Fachgebiet der Urologie fallen. Dazu gehören z. B. die Versorgung einer Milz- oder Gefäßverletzung, die Anlage eines Gastrostomas zur Ernährung während der postoperativen Phase oder die Anlage einer Kolostomie im Querkolon zur Stuhableitung. Auch bei der Konsultation von Operateuren anderer Fachgebiete sollte der Urologe in der Lage sein, die behandlungsrelevanten intraoperativen Befunde zu erkennen und durch ein ausreichendes Repertoire an geeigneten allgemeinchirurgischen Verfahren auf

Notfälle vorbereitet sein. Somit sollten alle Urologen in der Lage sein, ohne fremde Hilfe abdominalchirurgischen Standardeingriffe durchzuführen. In diesem Kapitel werden diese chirurgischen Arbeitstechniken ausführlich beschrieben, damit sie bei Bedarf im Rahmen jeder Operation durchgeführt werden können.

Ein Chirurg wird ständig mit neuen Ideen und Verfahren konfrontiert, darf dabei aber nicht die etablierten Standardkonzepte vergessen, die von den Pionieren unseres Fachgebiets etabliert und belegt wurden: aseptische Verfahren, Hämostase, feinfühliges Umgang mit Gewebe und ein durchdachtes, gründliches Vorgehen. Diese Grundlagen entstammen den Lehren von William Stewart Halsted und sollten beim Aufbruch in neue, aufregende Gebiete nicht vergessen werden. Durch die Technologie können sich die Chirurgen heute vom Patienten distanzieren und eine Operation mit minimalem (oder gar keinem) Körperkontakt durchführen. Dies darf uns aber niemals daran hindern, uns an Halsteds grundlegende Lehren aus Behutsamkeit und Bedachtsamkeit zu halten. Die Geschichte hat gezeigt, dass bei Vernachlässigung dieser zentralen Grundsätze selbst die ausgefeiltesten Techniken versagen.

3.1 Ausbildung

Laparoskopische Operationen erfordern andere chirurgische Fähigkeiten als offene oder endoskopische Operationen. Früher war die urologische Laparoskopie speziell ausgebildeten Operateuren vorbehalten, heute gehört sie zum Standardrepertoire der operativ-urologischen Assistenzarztausbildung. Die Wahl eines Operationsverfahrens hängt von zahlreichen Faktoren ab. Hierzu gehören die erkrankungs- und patientenspezifischen Charakteristika sowie die Erfahrung und Fertigkeit des Operateurs.

3.2 Indikationen und Kontraindikationen

Zu den Vorteilen des laparoskopischen Zugangs gehören die postoperativ geringeren Schmerzen, die reduzierte Morbidität bei besserer Kosmetik und die frühere Wiederaufnahme der Alltagsaktivitäten. Selbstverständlich ist die Laparoskopie nicht frei von perioperativen Risiken und möglichen Komplikationen. Daher müssen bei der Indikationsstellung die Kontraindikationen einer Laparoskopie sowie ihre Besonderheiten berücksichtigt werden.

Bei Bauchwandinfektionen, großen Abdominalhernien, Zustand nach großen Baueingriffen, fortgeschrittenen intraabdominalen Malignomen, Darmdistension oder Ileus, relevantem Hämoperitoneum und generalisierter Peritonitis sollte die Indikation zur transperitonealen Laparoskopie zurückhaltend gestellt werden. Da das Pneumoperitoneum den venösen Rückfluss zum Herzen reduziert, ist das Komplikationsrisiko bei Patienten mit schweren kardiopulmonalen Erkrankungen erhöht. Außerdem kann – infolge der Insufflation von Kohlendioxid – durch die entstehende Hyperkapnie eine Arrhythmie exazerbieren. Zusätzlich ist die chronisch-obstruktive Lungenerkrankung eine Kontraindikation, da das Pneumoperitoneum die bereits reduzierte Lungenfunktion weiter verschlechtern kann. In derartigen Fällen ist eine gründliche präoperative Lungenfunktionsdiagnostik indiziert. Bei großen Abdominaltumoren oder -aneurysmen, extremer Adipositas und Aszites besteht ein erhöhtes Risiko für intraoperative Verletzungen von Darm und Gefäßen, was bei der Platzierung der Trokare berücksichtigt werden muss. In diesen Fällen kann das Pneumoperitoneum durch einen offenen Zugang (Hasson-Technik) oder durch einen alternativen Erstzugang in einiger Entfernung vom gefährdeten Bereich erreicht werden. Zusätzlich sollten unter bestimmten Umständen eine extraperitoneale Laparoskopie oder die Minilaparotomie als Zugänge in Betracht gezogen werden.

3.3 Monitoring

Zur intraoperativen Überwachung des Patienten sollten ein EKG-Gerät, ein Pulsoximeter, eine Blutdruckmanschette sowie ein präkordiales oder ösophageales Stethoskop vorhanden sein. Außerdem sollte eine Kapnografie erfolgen, um die CO₂-Elimination zu beobachten. Bei längeren Eingriffen sollten wiederholt arterielle Blutgasanalysen durchgeführt werden.

3.4 Instrumente

Die laparoskopischen Instrumente wurden in den letzten Jahren signifikant weiterentwickelt und werden durch technische Fortschritte immer weiter verbessert. Grundsätzlich sind ein Insufflator zur Herstellung eines konstanten Pneumoperitoneums, ein optisches Kamerasystem und ein Videomonitor erforderlich.

Inzwischen gibt es digitale Laparoscope und hochauflösende Monitore, Laparoscope mit flexiblen Spitzen, die in vier Richtungen bewegt werden können, sowie Veres-Nadeln und unterschiedlich große Trokare (3 mm, 5 mm, 10 mm und 12 mm) mit oder ohne Innenschäfte (zum Mehrfach- oder Einfachgebrauch). Viele dieser Trokarsysteme besitzen eine stumpfe Spitze und ermöglichen durch eine konzentrische Dilatation das Einführen des Trokars ohne Gefäß- und Darmverletzungen. Außerdem sollen sie das Risiko für Bauchwandhernien reduzieren. Heute verfügt der laparoskopische Operateur über eine große Vielfalt laparoskopischer Trokar- und Zugangssysteme.

Es gibt traumatische und atraumatische laparoskopische Fassungen mit breiten oder punktförmigen Druckpunkten, die optional arretiert werden können. Das Angebot an Scheren reicht von Minischeren mit scharfen Spitzen bis zu großen Scheren mit stumpfer, abgerundeter Spitze. Mithilfe verschiedener energiebasierter Dissektoren (z. B. Hydrodissektoren) kann der Operateur vor der Durchtrennung und Dissektion von Gewebe Gefäße kauterisieren oder versiegeln. Es gibt sowohl monopolare als auch bipolare Instrumente zur Elektrokauterisierung in verschiedenen Formen und Anwendungen. Zur Gefäßkontrolle stehen neben zahlreichen energiebasierten Ligaturinstrumenten Clips aus Metall, Polymer und resorbierbare Materialien zur Verfügung. Verschiedene Stapler-Systeme helfen bei der präzisen Gefäß- und Gewebekontrolle. Einige von ihnen klammern und teilen das Gewebe zwischen den Klammerreihen, während andere nur mehrere Klammerreihen einbringen, ohne das Gewebe zu durchtrennen. Beim extraperitonealen Zugang schaffen Ballondilatatoren Platz zum Etablieren des Pneumoretroperitoneums. Diese extraperitoneale Dissektion kann alternativ auch durch eine stumpfe Fingerpräparation erfolgen. Häufig kommt bei der Laparoskopie ein Saug-Spül-System zum Einsatz. Dieses (wiederverwendbare) System wird bei der Laparoskopie häufig zur stumpfen Dissektion ver-

wendet. Für ablative laparoskopische Operationen stehen Organbergebeutel verschiedenster Größen zur Verfügung.

Grundsätzlich sollte ein **Standard-Laparotomie-Sieb** bereitstehen, falls eine Konversion der minimal-invasiven Laparoskopie in eine offen-chirurgische Laparotomie erforderlich wird.

3.5 Vorbereitung

Der Patient muss über alle Risiken und Vorteile des Verfahrens sowie Alternativen aufgeklärt werden. Typische Risiken der Laparoskopie sind Gasembolie, Hyperkapnie und Pneumothorax. Außerdem muss der Patient grundsätzlich darauf hingewiesen werden, dass die Konversion aufgrund von intraoperativen Blutungen, fehlender Progression oder aufgrund der Einschätzung des Operateurs, der einen offenen Eingriff für sicherer hält, notwendig werden kann. Die Konversion per se in einen offenen Eingriff ist keine Komplikation, wohl aber das Übersehen einer Konversionsindikation.

Bei großen oder transabdominalen Eingriffen wird eine mechanische Darmvorbereitung und Antibiotikagabe empfohlen, um das Darmvolumen zu reduzieren und die Gefahren durch eine versehentliche Darmverletzung zu reduzieren. Eine Blutgruppenbestimmung und ggf. gekreuzte Erythrozytenkonzentrate sollten – in Abhängigkeit des geplanten Eingriffs bzw. des zu erwartenden Blutungsrisikos – vorhanden sein. Zur Reduktion von Wundinfektionen und bei akzidenteller Darmverletzung ist die parenterale perioperative Gabe eines im Gram-negativen Bereich wirksamen Antibiotikums empfohlen. Zur Thromboseprophylaxe sollten dem Patienten perioperativ Kompressionsstrümpfe angepasst und ein subkutanes niedermolekulares Heparin verabreicht werden, da das Pneumoperitoneum zu venöser Hämostasie führt.

Bei laparoskopischen Eingriffen wird in der Regel eine Intubationsnarkose bevorzugt, weil das Pneumoperitoneum durch eine Einschränkung der Zwerchfellbewegungen die Atmung behindert und damit die Oxygenierung. Wichtig ist eine ausreichende Relaxation von Bauchwand und Zwerchfell. Außerdem konnte gezeigt werden, dass eine ausreichende Muskelrelaxation das Auftreten postoperativer Hals- und Bauchschmerzen reduziert. Die sofortige postoperative Sauerstoffgabe (2l/min) verhindert die mit der Laparoskopie assoziierte transiente Hypoxämie. Weiterhin gehören zum Routine-Monitoring ein kontinuierliches EKG, intermittierende nichtinvasive Blutdruckmessungen, die Überwachung mit einem präkardialen oder ösophagealen Stethoskop, die Pulsoximetrie und die endexpiratorische CO₂-Messung.

Durch die Anlage eines Blasenkatheters und einer nasogastralen Sonde/Magensonde wird die Verletzungsgefahr dieser Organe durch die Veres-Nadel oder Trokare minimiert.

3.6 Lagerung des Patienten

Die Lagerung des Patienten hängt vom geplanten Eingriff ab. Für die Standard-Rückenlagerung sollten beide Arme am Rumpf angelagert werden, um Schäden des Plexus brachialis und des N. ulnaris zu verhindern. Die Trendelenburg-Lagerung oder andere Absenkungen des Operationstisches während des Eingriffs werden durchgeführt, um ggf. störende Darmschlingen aus dem Operationsgebiet herauszuhalten. Daher muss die Lagerung des Patienten mit geeigneten Becken- oder Bauchgurten am Tisch gesichert sein, um einen Sturz zu vermeiden. Bei Seitenlagerung sollte das untere

Bein um etwa 45° gebeugt und an Sprung- und Kniegelenk abgepolstert werden. Das obere Bein bleibt gestreckt. Zwischen die Beine werden mehrere Kissen oder andere Polster gelegt. Der dem Operationstisch aufliegende Arm wird mit einer Rolle axillär abgestützt, um Schäden des Plexus brachialis zu vermeiden. Außerdem müssen alle Patientenkontaktpunkte mit dem Operationstisch oder den verwendeten Gurten ausreichend abgepolstert werden. Durch diese sorgfältige Lagerung lassen sich Nerven- und Weichgewebeschäden verhindern. Dies gilt insbesondere für längere Operationen oder Eingriffe bei adipösen Patienten, bei denen derartige Komplikationen häufiger und entsprechend das Risiko für eine Rhabdomyolyse höher ist. Die Hautdesinfektion sollte so gewählt sein, dass eine offene Konversion jederzeit möglich ist. Besondere Sorgfalt ist bei der Nabeldesinfektion erforderlich. Der Patient sollte so abgedeckt werden, dass Skrotum bzw. Vagina zugänglich bleibt, um eine Manipulation von Hoden bzw. Uterus jederzeit zu ermöglichen. Vor Operationsbeginn sollte festgelegt werden, wo ggf. eine offene Notfallinzision erforderlich wird.

3.7 Pneumoperitoneum

Sofern der Operationssaal nicht über einen Wandanschluss mit zentraler CO₂-Versorgung verfügt, muss der Druck in der CO₂-Flasche überprüft und eine Reserveflasche bereitgestellt werden.

Der initiale transperitoneale Zugang sollte abhängig von patientenspezifischen Faktoren gewählt. Offene Zugänge, wie die Hasson-Technik, erlauben eine kontrolliertere Eröffnung des Peritoneums, was bei ausgedehnten Adhäsionen oder bei pädiatrischen Patienten vorteilhaft ist. Zu den Nachteilen des offenen Zugangs gehören die größere Inzision, die längere Dissektionszeit und die Gefahr eines Gaslecks am Trokar durch den größeren Fasziendefekt. Die Alternative ist das geschlossene Verfahren mit einer Veres-Nadel.

Wie bei der offenen Technik hängt die Position des initialen (geschlossenen) Zugangs von Faktoren seitens des Patienten und des geplanten Eingriffs ab. Beim Patienten in Rückenlage wird meist der Zugang über den Nabel gewählt, da dort die Bauchwand dünn und von wenigen Gefäßen umgeben ist. Außerdem hat die Position in der Mittellinie nahe dem Nabel kosmetische Vorteile, da sich die Narbe leichter verbergen lässt. Eine Gefahr beim initialen Zugang durch den Nabel ist die mögliche Verletzung großer Gefäße, wie Aorta, Vena cava oder A. und V. iliaca communis sinistra. Dieser Zugang über den Bauchnabel kann bei adipösen Patienten nach kaudal pannusartig verklebt sein, sodass die Veres-Nadel eher nach kranial ausgerichtet werden sollte. Beim normalgewichtigen Patienten hingegen liegt der Nabel weitaus näher an den großen Gefäßen, sodass beim Vorschieben einer Veres-Nadel Vorsicht geboten ist, wenn sie nach kaudal ausgerichtet wird.

Beim Patienten in Seitenlage, die oft für einen initialen Veres-Zugang gewählt wird, wird die Veres-Nadel auf der Hälfte der Strecke zwischen der Spina iliaca anterior superior und dem Nabel eingeführt. Diese Position ist weit von den großen Gefäßen entfernt; allerdings sind Darmverletzungen möglich.

Bei Zustand nach Bauchoperation und vermuteten Adhäsionen kann ein alternativer initialer Zugang gewählt werden, um das Verletzungsrisiko zu minimieren. Häufig wird dazu im Oberbauch die subkostale Lokalisation in der Medioklavikularlinie gewählt, weil dabei Darmverletzungen selten sind. Allerdings muss bei Zugängen im Oberbauch darauf geachtet werden, dass keine anderen Organe (vor allem Leber und Milz) verletzt werden.

3.7.1 Veres-Nadel

Die Veres-Nadel besitzt einen Innendurchmesser von 2 mm und einen Außendurchmesser von 3,6 mm und ist in Längen zwischen 70–150 mm erhältlich. Die äußere Scheide hat eine scharfe Schneidkante. Der innere stumpfe Mandrin wird beim Vorschieben der Nadel durch die Bauchwand in der Kanüle zurückgedrückt und schiebt sich erst in der Bauchhöhle nach vorn, um den Darm zu schützen.

Patient und Tisch sollten so gekippt sein, dass der Darm mithilfe der Schwerkraft aus dem Zugangsfeld herauswandert. Nach der Infiltration mit einem Lokalanästhetikum erfolgt am gewählten initialen Zugangspunkt eine kleine Inzision.

Die Veres-Nadel wird weit hinten mit Daumen und Zeigefinger der dominanten Hand ergriffen, während die Außenkante der Hand dem Bauch des Patienten aufliegt (> Abb. 3.1). Dadurch wird verhindert, dass die Kanüle zu weit in die Bauchhöhle vorgeschoben wird, und es ist eine präzise Kontrolle der Penetrationstiefe möglich. Mit einem Finger kann das Gewebe stumpf bis zur Faszie disseziert werden. Mit dem Zeigefinger seiner nichtdomi-

nanten Hand kann der Operateur die Faszie palpieren, während er die Nadel vorsichtig vorschiebt. Gelegentlich ist es sinnvoll, die Bauchwand mit Klemmen anzuheben. Dabei muss aber bedacht werden, dass sich dadurch gelegentlich der präperitoneale Raum vergrößert. Beim weiteren Vorschieben der Veres-Nadel sind nacheinander zwei Ebenen mit vermehrtem Widerstand zu spüren: die Faszie und das Peritoneum. Nach der Penetration des Peritoneums ist das Klicken zu hören, mit dem der stumpfe Mandrin in die scharfe äußere Hülle der Veres-Nadel springt.

Die Nadelposition wird durch Aspiration bestätigt. Dazu wird eine 10-ml-Spritze mit 5 ml Kochsalzlösung auf den Kanülenhahn aufgesetzt, er wird geöffnet und aspiriert. Die Kanüle liegt richtig, wenn weder Blut noch Galle, Darminhalt oder Urin aspiriert werden können. Anderenfalls wurden intraperitoneale Strukturen verletzt und dann ist – abhängig von der Einschätzung des Operateurs – eine Laparotomie erforderlich (> Kap. 3.22). Die Injektion von 5 ml Kochsalzlösung sollte ohne Widerstand möglich sein. Bei der Aspiration sollte kein Rückfluss sein. Die Spritze wird abgenommen und bestätigt, dass der Wasserspiegel im Kanal der Veres-Nadel absinkt (Drop-Test).

Zur Durchführung des Drop-Tests wird die Nadel noch 1–2 mm weiter vorgeschoben, was bei korrekter Lage ohne Widerstand möglich ist. Nach Konnektion mit dem Insufflator wird der intraabdominale Druck, der < 10 mmHg betragen und beim Anheben der Bauchwand sinken sollte, gemessen. Nach Beginn der Insufflation von 1 l/min CO₂ wird sofort sichergestellt, dass der intraabdominale Druck nicht auf Werte > 10 mmHg ansteigt. Sollte dies doch der Fall sein, muss die Nadel sofort ersetzt und ihre Platzierung so oft wiederholt werden, bis korrekte Parameter erzielt werden. Danach wird die Insufflation mit 2 l/min (Höchstwert aufgrund des Nadeldurchmessers) fortgesetzt, bis der Druck beim Erwachsenen 10–15 mmHg (5–7 l in etwa 5 Minuten) oder bei Kindern < 6 Lebensmonate 6 mmHg erreicht. Durch die Perkussion des Abdomens wird überprüft, ob eine symmetrische Tympanie und somit ein Pneumoperitoneum vorliegt. Beim Einführen des ersten Trokars kann der Druck vorübergehend auf bis zu 25 mmHg erhöht werden, sollte aber für die Operation auf < 15 mmHg reduziert werden, um das Risiko für eine Gasresorption und eine Hyperkapnie zu senken und die Einschränkung des venösen Rückflusses durch Kompression der V. cava sowie der Nierenfunktion gering zu halten. Durch übermäßigen Druck auf das Zwerchfell kommt es zu Beatmungsstörungen, weswegen der Beatmungsdruck erhöht werden muss und die Gefahr eines Pneumothorax besteht. Sobald das Pneumoperitoneum anliegt, wird der Gasfluss ausgestellt und die Veres-Nadel entfernt.

Fehler Die Kanüle darf auf keinen Fall im präperitonealen Raum platziert werden, was bei einem zu flachen Winkel geschieht. Bei dieser Nadelposition vergrößert sich das Abdomen bei der Insufflation asymmetrisch. Sobald der Trokar und das Laparoskop eingeführt werden, wird der Fehler offensichtlich, weil nur Fettgewebe zu sehen ist. Zur Korrektur wird das Peritoneum mit der laparoskopischen Schere eröffnet und der Trokar unter Sicht hindurchgeführt. Alternativ kann eine Aspiration durchgeführt und erneut versucht werden, eine Veres-Nadel zu platzieren oder die Hasson-Technik zu verwenden.

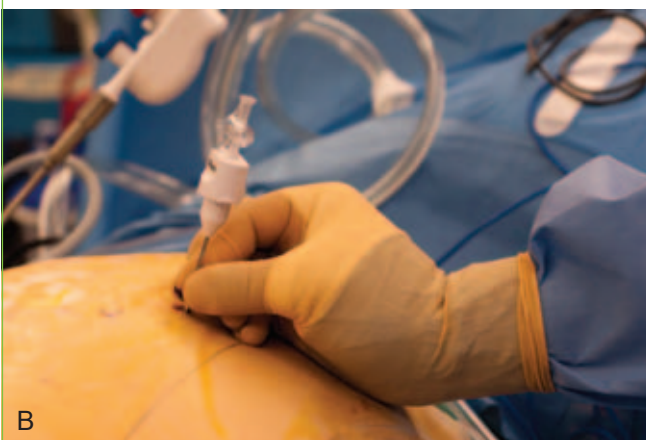
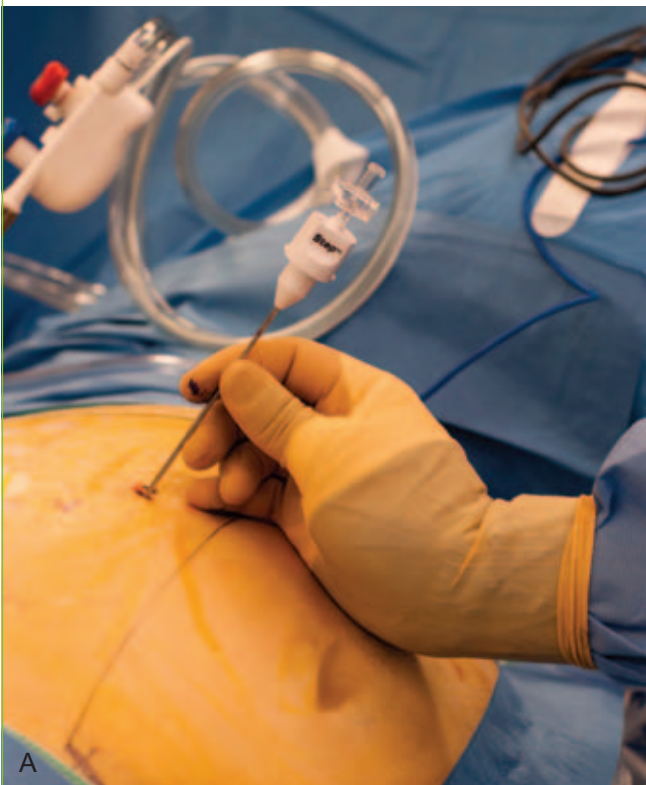
Abb. 3.1 Veres-Nadel.

3.8 Platzierung des ersten Trokars

Es gibt zahlreiche wiederverwendbare und Einmaltrokare. Früher waren nur Trokare mit Klingen erhältlich, heute gibt es nicht schneidende Trokare, die das Gewebe nur dilatieren und nicht durchtrennen, sodass es seltener zu Verletzungen von Gefäßen und Organen sowie Porthernien kommt. Trokare mit durchsichtiger Spitze ermöglichen das Vorschieben des Trokars unter Sicht.

Die für das Platzieren des Trokars gewählte Technik hängt von der Art des Trokars ab. Hier werden die allgemeinen technischen Grundlagen besprochen.

Die Basis des Trokars liegt der Handfläche der dominanten Hand an, deren gestreckter Mittelfinger als Schiene dient und eine zu weite Penetration verhindert. Bei der Penetration des Subkutangewebes wird das Instrument zunächst vertikal gehalten. Bei Eingriffen in Rückenlage im mittleren Bauch oder Oberbauch sollte der Trokar direkt rechtwinklig zur Inzision vorgeschoben werden.

Bei Eingriffen in Rückenlage im Becken sollte der Trokar in einem Winkel von 60–70° nach kaudal und bei Eingriffen in Seitenlage (z. B. Nierenoperationen) direkt zum Operationsbereich vorgeschoben werden. Der Trokar sollte mit einer leichten Drehbewegung des Handgelenks vorgeschoben werden, damit er die Bauchwand nicht plötzlich penetriert. Bei der Durchquerung der Faszie und des Peritoneums ist jeweils ein Widerstand zu spüren.

Wenn der Trokar in die Bauchhöhle eintritt, entweicht aus dem Ventil hörbar Gas. Der Trokar wird aus seiner Hülse entfernt, sodass das Ventil im Schaft den Kanal verschließen kann. Danach wird der Schaft um 1–2 cm vorgeschoben, mit dem CO₂-Schlauch verbunden und der Fluss so eingestellt, dass ein Druck von 15–20 mmHg gehalten wird.

Anschließend wird ein Laparoskop mit einer auf den Nahbereich fokussierten Videokamera eingeführt und auf dem Videomonitor beobachtet. Zunächst werden die Strukturen direkt unter

dem Trokar betrachtet und es wird überprüft, ob bei der Insertion von Veres-Nadel bzw. Trokar Bauchorgane oder Gefäße verletzt wurden. Anschließend wird nach Blut, das am Trokar herunterläuft und auf eine Gefäßverletzung in der Bauchwand hinweisen würde, gesucht (> Kap. 3.22). Bei einem geschlossenen System sollte am Port kein Gasleck vorliegen. Sofern es doch vorhanden ist, muss eine Tabaksbeutelnaht erfolgen oder eine Vaseline-Kompresse um die Trokarbasis gewickelt werden, um das Pneumoperitoneum zu erhalten.

3.8.1 Offene Laparoskopie (Hasson-Technik)

Nach einer 2 cm langen Hautinzision (bei adipösen Patienten länger) bis hinunter zur Faszie unter Anheben der Bauchwand mit scharfen Backhaus-Klemmen (> Abb. 3.2) werden zwei kräftige, nichtresorbierbare Fäden in die periumbilikale Faszie vorgelegt und zwischen ihnen eine weitere 2 cm lange Inzision geführt, die bis zur Transversalisfaszie und zum Peritoneum reicht. Das Peritoneum wird mit einer Pinzette gehalten und unter Sicht inzidiert, um die Bauchhöhle zu eröffnen. Durch diese Öffnung wird ein Finger geschoben und die vordere Bauchwand auf Darmadhäsionen abgetastet.

Der Hasson-Trokar besitzt einen Schaft und einen stumpfen Trokar. Er wird durch die Öffnung im Peritoneum eingeführt und fest in die Fasziennähte gedrückt. (Eine Alternative ist ein einschraubbarer Port.) Um die Flügel des Schafts werden die vorgelegten Fasziennähte geknotet, um ihn entsprechend auf Faszienniveau zu fixieren. Später werden die Nähte zum Defektschluss verwendet. Die Peritonealhöhle wird mit einer Rate von 6–8 l/min insuffliert. (Die Insufflation kann schneller erfolgen als mit der Veres-Nadel.) Anschließend wird das mit einer Kamera verbundene Laparoskop durch den Trokar vorgeschoben.

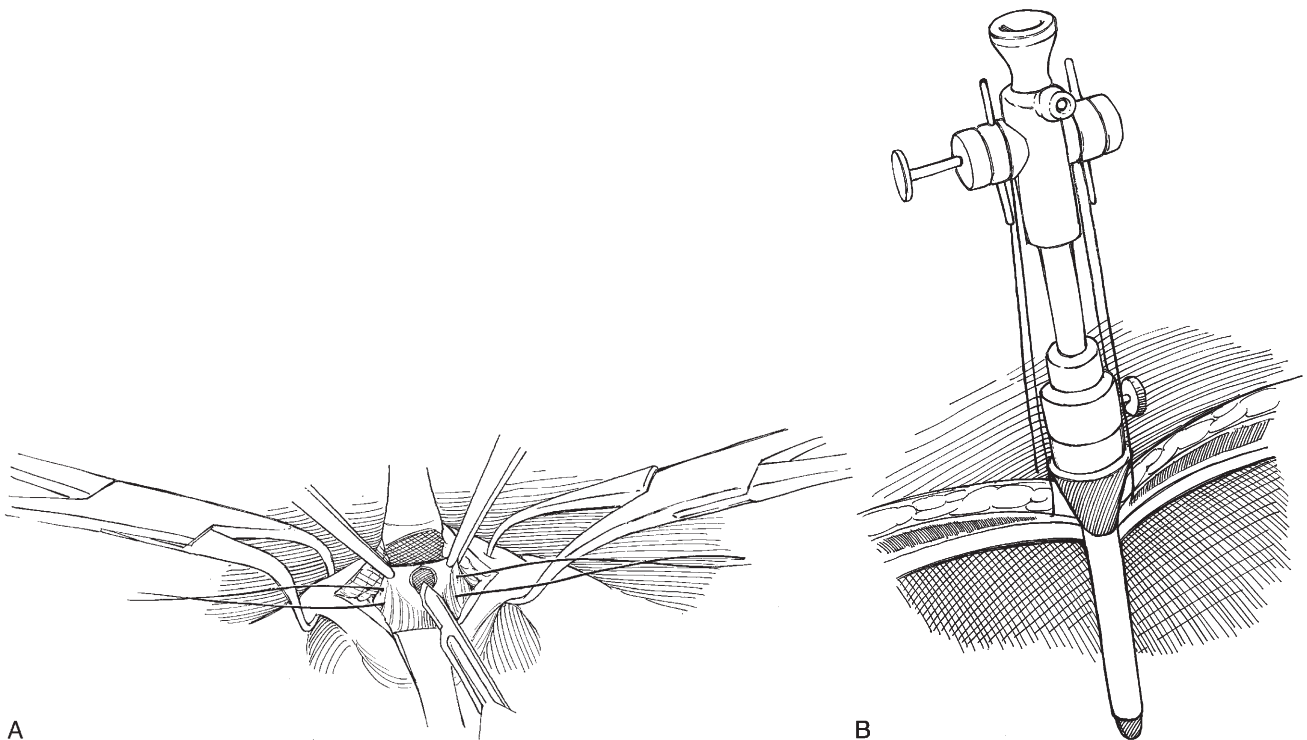


Abb. 3.2 Offene Laparoskopie (Hasson-Technik).

Die Peritonealhöhle wird systematisch wie bei einer diagnostischen Laparoskopie inspiziert.

Mann: Die Blase endet im Lig. umbilicale medianum (Urachus), das zum Urachus zieht. Die Lig. umbilicales mediales (obliterierte Aa. umbilicales) verlaufen parallel und lateral dazu. Weiter lateral sind durch das Peritoneum die A. und V. epigastrica inferior zu erkennen. Außerdem ist der Ductus deferens, nachdem er die Iliakalgefäße gekreuzt hat, im Eintrittsbereich des inneren Leistenrings gemeinsam mit A. und V. testicularis zu erkennen. Weiter kranial überkreuzt der Harnleiter die Iliakalgefäße, zieht unter Vas deferens und Lig. umbilicale mediale hindurch und endet hinter der Blase. Auf der linken Seite ist das Colon sigmoideum und auf der rechten Seite das Zäkum mit Appendix zu erkennen.

Frau: Die Lig. umbilicale medianum und mediale sind genauso zu erkennen wie das Lig. teres uteri auf seinem Weg zum inneren Leistenring und die A. und V. epigastrica. Unter der Blase liegen Uterus, Ovarien, Tuben und Lig. teres uteri.

Im Oberbauch wird das Omentum auf Verletzungen untersucht. Beachte die Position von Milz, Magen, Gallenblase und Leber.

3.9 Platzierung weiterer Trokare

Nachdem der initiale Port eingerichtet wurde, werden die abhängig vom geplanten Verfahren geeigneten Punkte für die Insertion weiterer Ports markiert. Diese Trokare haben einen Durchmesser von 5, 10 oder 12 mm. Abhängig von den Instrumenten, die bei der Operation verwendet werden sollen (z. B. Clipapplikator oder Klammernahtgerät), werden einer oder mehrere größere Ports (10 mm und 12 mm) gesetzt. Wenn ein Port zu nahe am Operationsgebiet liegt, sind Manipulationen mit Instrumenten, wie Scheren und gebogenen Dissektoren, wegen des störenden Trokars schwierig. Ist er zu weit entfernt, werden die Bewegungen der Instrumentenspitze durch den langen Hebelarm zwischen Trokar und Instrumentenende verstärkt, sodass eine präzise Dissektion erschwert ist. Außerdem müssen die Trokare ausreichend weit von Knochen und voneinander entfernt sein. Eine geeignete Stelle liegt meist wenige Zentimeter lateral der Rektusscheide; wichtig ist die Schonung von A. und V. epigastrica inferior.

Der Raum wird abgedunkelt und die vordere Bauchwand von innen über das Laparoskop transilluminiert/diaphanoskopiert, um A. und V. epigastrica inferior und andere Gefäße darzustellen. Der Druck des Pneumoperitoneums muss bei 20–25 mmHg liegen. Dann werden die für die Operation erforderlichen Trokare eingeführt. Sie werden unter direkter laparoskopischer Sicht in typischer triangulärer Anordnung gesetzt, sodass der geplante Operationsbereich in der Mitte liegt. Das Konzept der Triangulation empfindet eine offene Operation nach. Die Augen befinden sich in der Mitte und die Hände des Operateurs kommen in einem Winkel von 45°. Die gleiche Triangulation wird für laparoskopische Eingriffe empfohlen, wobei sich die Kamera in der Mitte und die Ports für die Arbeitsinstrumente jeweils lateral befinden. Die Bauchwand wird mit einem Finger eingedrückt und mit der Spitze des Laparoscops wird überprüft, ob die Stelle frei von kreuzenden Gefäßen ist. Mit einer Suchkanüle wird ein Lokalanästhetikum injiziert, um die präzise Stelle für die Trokarplatzierung zu identifizieren.

Dann wird das Laparoskop gedreht, um die vordere Bauchwand darzustellen. Während die Bauchwand von innen angestrahlt wird, werden die geeigneten Arbeitsports jeweils mit einer Drehbewegung und auf das Operationsgebiet ausgerichtet angelegt. Falsch ausgerichtete Trokare lassen sich nur schwer in die korrekte Position manövrieren, zumal dabei das Peritoneum einreißen kann. Verletzung der A. und V. epigastrica inferior, die durch die Transillumination und direkte Inspektion zu erkennen sind, sollte vermieden werden.

Die Trokarhülle kann durch kräftige Fäden, die über die Flügel der Scheide geführt werden, an der Haut befestigt werden, um eine Trokarverlagerung zu verhindern. Zur Vermeidung von Verletzungen der Bauchstrukturen sind **Vorsichtsmaßnahmen** erforderlich. Die Position aller Instrumente muss laparoskopisch überprüft werden, außerdem dürfen sie nicht unbewacht sein. Sobald ein weiterer Port platziert wurde, wird ein 5 mm oder 10 mm dickes Laparoskop durch den Port vorgeschoben, um die Eintrittsstelle des ersten Trokars zu überprüfen und eine versehentliche Verletzung von Darm oder Omentum auszuschließen.

3.10 Adhäsiolyse

Mit laparoskopischen Scheren werden nur die Adhäsionen gelöst, die den Zugang zum Operationsbereich behindern. Da die meisten Adhäsionen die Folge früherer Inzisionen sind, sollte Zug auf die Bauchwand, die durch das Pneumoperitoneum angehoben wurde, ausgeübt oder durch den Assistenten Gegenzug nach kaudal ausgeübt werden. Komplikationen sind Darmschäden durch Kauterisierung und unbemerkte Blutungen. An dieser Stelle sollte nur mechanisch geschnitten oder bipolarer Strom verwendet werden; bei Verwendung von monopolarer Strom ist insbesondere auf die erwähnten Verletzungsrisiken zu achten.

3.11 Retraktoren

Zur Retraktion können oft atraumatische Faszangen verwendet werden. Der Darm oder der Lebertrand lässt sich oft gut mit einem Metallstab mit abgerundeter Spitze zurückhalten. Die laterale Bauchwand kann mit einer Faszange gegriffen und dabei der untere Lebertrand nach oben gezogen werden, was vor allem bei der Operation der rechten Niere oder Nebenniere über einen transperitonealen Zugang wichtig ist. Ein Fächer-Retraktor besitzt mehrere flache, stumpfe Blätter, die sich fächerartig öffnen und einen breiten Bereich zurückhalten können. Auch die auf 5 mm und 10 mm expandierenden mechanischen oder Ballon-Retraktoren sind effektiv, wobei letztere atraumatisch sind. Mit Venen-Retraktoren können Gefäße, wie die V. iliaca externa, aus dem Operationsgebiet weggehalten werden.

3.12 Spülung

Bei einem kombinierten Saug-Spül-System sind der Aspirationskanal mit dem Vakuumsystem des Operationssaals und der Spülkanal mit einem Behälter mit steriler Kochsalzlösung oder sterilem Wasser verbunden. In manchen Fällen kann die Weichgewebdissektion mit einer Hochdruckspülung erfolgen.

3.13 Naht und andere Formen der Gewebeanastomose

Die Gewebeanastomose ist oft der schwierigste Teil der Laparoskopie, für den zahlreiche Techniken und Instrumente entwickelt wurden.

3.13.1 Automatische Klammernahtgeräte

Der Endo Stitch® (U.S. Surgical) ermöglicht eine laparoskopische Gewebeanastomose ohne intrakorporales manuelles Nähen mit einer freien Nadel. Das Instrument kann durch einen 10-mm-Port vorgeschoben werden und das Gewebe zwischen seinen beiden Branchen fixieren. Zwischen den Branchen des Instruments wird dann die Naht an einer Nadel instrumentellgesteuert durch das Gewebe vorgeschoben. Somit ist das Endo-Stitch®-System ein sinnvolles Hilfsmittel und reduziert die Operationszeiten insbesondere bei noch unerfahrenen Operateuren. Wichtig anzumerken bleibt, dass mit zunehmender Erfahrung die meisten Operateure wegen der besseren Kontrolle und Präzision den traditionellen manuellen laparoskopischen Nadelhalter bevorzugen.

Polydioxanon-Clips zur Nahtsicherung

Clips (z. B. Lapra-Ty, Ethicon) werden verwendet, um ein intrakorporales Knoten zu umgehen. Eine Möglichkeit ist die Naht mit vorgefertigter Schlaufe am Ende des Fadens. Nachdem die Nadel durch das Gewebe geführt wurde, kann sie durch diese Schlaufe geführt werden. Nach Anspannen der Naht wird diese mit einem Clip am Gewebeübergang auf Spannung gesichert. Zur Sicherung einer fortlaufenden Naht kann jeweils ein Clip an beide Enden der Naht zur Sicherung gesetzt werden.

Extrakorporale Naht: Schiebeknoten

Extrakorporale Knoten sind sehr hilfreich, weil manche Operateure mit diesem klassischen Knoten vertrauter sind als mit dem intrakorporalen. Die Naht wird nach intraperitoneal eingeführt, während das Fadenende extrakorporal bleibt. Dann wird die Naht gesetzt und danach durch denselben Trokar aus der Bauchhöhle herausgeführt. Jetzt wird unter Anspannen eines Fadens der extrakorporale Knoten gesetzt und darauf mit einem Knotenschieber nach intraabdominal verlagert. Die ersten beiden Knoten werden in derselben und der dritte in entgegengesetzter Richtung geknüpft, um den Knoten zu fixieren.

3.14 Laparoskopische Nahttechnik

3.14.1 Einführen der Nadel

Die Nadel wird vorsichtig in das Peritoneum eingeführt und entfernt. Im Gegensatz zur offenen Operation kann die fertig gespannte Nadel nicht durch den Trokar eingeführt werden, weil sonst die Gefahr besteht, dass sie beim Vorschieben durch den Trokar verloren geht. Stattdessen sollte das Fadenende im Nadelhalter gesichert werden. Eine Technik zum Vermeiden von Prob-

lemen ist die Verwendung einer Trokar-Reduzierhülse. Nach der Sicherung der Naht ca. 3 cm proximal der Nadel wird sie in die Reduzierhülse eingeführt. Dann wird sie durch den 10-mm-Trokar vorgeschoben und somit sicher unter Sicht in das Operationsgebiet geführt. Die Reduzierhülse kann während des Eingriffs in situ verbleiben. Sobald die Nadel aus dem Abdomen entfernt wird, werden auch Nadelhalter und Reduzierhülse entfernt.

Allgemeine Überlegungen

Im Gegensatz zum offenen Operieren ist das laparoskopische Nähen eine anspruchsvolle Prozedur. Die Wahl der richtigen Nahtlänge kann viele Probleme vermeiden. Ist sie z. B. zu lang, lässt sich das Ende oft nur schwierig auffinden oder die Naht verheddert sich. Außerdem ist die korrekte Anordnung der Ports für das laparoskopische Nähen besonders wichtig, wodurch Probleme und Frustration vermieden werden. Die Ports sollten so platziert werden, dass der Instrumentenwinkel ca. 60–90° beträgt. Außerdem sollten sie so weit auseinanderliegen (in der Regel mindestens 15 cm), dass sie sich nicht gegenseitig behindern.

Intrakorporale Naht

Zum Nähen werden in der Regel zwei Nadelhalter verwendet. Ist die Nadel im Operationsgebiet, wird sie in Vorhand-Position mit der dominanten Hand in den Nadelhalter eingespannt. Durch eine bestimmte und sanfte Bewegung wird die Nadel entsprechend ihrer Biegung durch das Gewebe geführt. Sobald die Nadel das Gewebe passiert hat, wird sie mit der nichtdominanten Hand gegriffen, gleichzeitig wird sie durch die dominante Hand freigegeben.

Die Technik des Knotens erfolgt wie in der offenen Chirurgie mithilfe des Nadelhalters (sog. „Maschinennaht“). Der Faden wird so durch das Gewebe gezogen, dass nur ein kurzes Ende übrig bleibt. Dann wird mit der nichtdominanten Hand das andere Fadenende (nicht das freie kurze Ende) etwa 5 cm vom Gewebe entfernt gegriffen und eine spannungsfreie, C-förmige Schlaufe gebildet. Anschließend wird der dominante Nadelhalter in die geöffnete Seite der C-Schlaufe geführt und der Faden um den dominanten Nadelhalter gewickelt. Danach wird das kurze Fadenende mit dem dominanten Nadelhalter gegriffen, durch die Schlaufe geführt und durch eine gegenläufige Bewegung der beiden Nadelhalter auseinandergezogen, um den Knoten nach unten zu schieben. Dadurch entsteht die erste Hälfte des Kreuzknotens (Überhandknoten). Anschließend wird diese Sequenz mit entgegengesetzt verwendeten Händen wiederholt, um durch einen gegenläufigen zweiten Knoten die Naht zu sichern und somit den Schifferknoten zu vollenden.

3.15 Clipping und Stapling

Clips **verschließen** Blutgefäße, **heften** Peritonealflächen aneinander oder **befestigen** nichtresorbierbare Meshs. Sie werden mit sog. Single-Fire- bzw. Multi-Fire-Applikatoren verwendet. Single-Fire-Applikatoren sind preiswert, Multi-Fire-Applikatoren sparen Operationszeit, vor allem bei Operationen, bei denen viele Gefäße oder weite Ausdehnungen des Peritoneums durchtrennt werden.

Klammernahtgeräte (Gefäß- oder Gewebeklammernahtgeräte), sog. Stapler, sind in der Regel Einmalgeräte, die zwei Funktionen erfüllen: (1) Setzen der Klammernahtreihen und (2) Gewebedurchtrennung zwischen den Nahtreihen. Die gängigen Stapler haben unterschiedliche Branchenlängen (von 3 bis 6 cm), setzen meist sechs Klammernahtreihen und durchtrennen dann das Gewebe zwischen der dritten und vierten Reihe. Sie werden z. B. zum Absetzen einer Blasenmanschette, zur Ligatur großer Gefäße (z. B. der Nierengefäße) oder zum Verschluss der Enterostomie nach Anastomose verwendet. Wichtig ist, dass sich keine Clips oder anderen Klammern zwischen den Staplerbranchen befinden, da sonst die Klammernahtreihen insuffizient sein können.

3.16 Hämostase

Bei laparoskopischen Operationen ist eine sorgfältige Hämostase entscheidend, da Blutungen rasch die Sicht auf das Operationsfeld einschränken. Im Falle einer Blutung muss der Operateur ruhig bleiben und die Situation unter Kontrolle haben. Der Druck des Pneumoperitoneums kann vorübergehend auf 20 mmHg oder sogar 30 mmHg erhöht werden. Es gelten dieselben Grundsätze wie bei der offenen Chirurgie. Zunächst wird unter direkter Sicht mit den laparoskopischen Instrumenten der Blutungsherd komprimiert. Häufig lässt sich bereits unter Gewebespannung die Blutung reduzieren und die Blutungsquelle oft identifizieren. Zusätzlich wird die Identifikation der Blutungsquelle durch Saugen und Spülen erleichtert. Sofern der Patient stabil ist, wird der Bereich der Blutung präpariert und die Blutungsquelle exakt identifiziert. Bereits frühzeitig kann durch einen 10 bzw. 12 mm großen Port, wie z. B. resorbierbares hämostatisches Material oder Kompressen, eingebracht werden. Bei Bedarf kann ein weiterer Port angelegt werden. Eine arterielle Blutung erkennt man leicht an ihrem spritzenden und pulsilen Charakter, eine Venenverletzung (selbst bei Blutungen aus der V. cava inferior) kann durch einen erhöhten intraabdominalen Druck tamponiert werden. Sobald das blutende Gefäß identifiziert wurde, wird es gekautert, geklammert oder genäht. Bei Blutungen aus Leber und/oder Milz ist ein Argonplasma-Koagulationsgerät (Argon-Beamer) sehr hilfreich. Beim Einsatz des Argon-Beamers muss die Gasabsaugung eingeschaltet werden, da er mehrere Liter Gas pro Minute freisetzt und einen Spannungspneumothorax auslösen kann, wenn der intraabdominale Druck nicht gesenkt wird. Wenn eine große Arterie verletzt wurde oder die Gefahr besteht, dass sich die Verletzung laparoskopisch nicht kontrollieren lässt, ist eine offene Konversion zur Blutungskontrolle empfohlen, ggf. sollte ein Gefäßchirurg konsiliarisch hinzugezogen werden. Sobald eine schwerwiegende Blutung auftritt, müssen die Instrumente und Retraktoren für eine offene Konversionsoperation bereitgelegt und die beste Position für den offenen Zugang festgelegt werden. Die Inzision erfolgt unter dem Pneumoperitoneum und direkter Sicht durch das Laparoskop, sodass eine rasche und sichere Eröffnung des Abdomens möglich ist.

Inzwischen gibt es zahlreiche hämostatisch wirkende Substanzen, wie Fibrinkleber (z. B. Tisseel[®], Baxter; Crosseal, Johnson & Johnson), thrombingetränkte Zellulose (z. B. FloSeal[®], Baxter) oder aktivierte Zellulose-Mikrofasern (z. B. Avitene[®], Davol). Sie alle sind bei größeren Sickerblutungen und selbst in komplizierteren Situationen, wie einer Blutung aus dem Nierenparenchym, von Nutzen.

3.17 Bergen von Organen

Zur Organbergung wird ein wasserundurchlässiger Bergebeutel (z. B. Endopouch[®]) geeigneter Größe in die Bauchhöhle eingeführt. Dann wird das Organ in den Bergebeutel eingebracht und dieser mittels Zugband verschlossen. Die den Bergebeutel aufhaltende Metallringführung wird über einen 10- bzw. 12-mm-Port entfernt. Große Organe werden im Bergebeutel mit einem Morcellator zerkleinert und die Stücke entfernt, damit der Beutel durch eine Trokarinzision entfernt werden kann. Viele dieser mechanischen Morcellatoren wurden inzwischen wegen der seltenen und verheerenden Komplikation einer versehentlichen Verletzung von Bauchorganen oder -gefäßen vom Markt genommen. Wichtig ist ebenfalls anzumerken, dass bei onkologischen Eingriffen der Morcellatoreinsatz kontraindiziert ist (Gefahr des „Tumor Spillings“). Meist wird das Organ intakt durch eine vergrößerte Portinzision oder durch die zusätzliche, kosmetisch günstige Pfannenstiel-Inzision entfernt.

3.18 Verlassen der Bauchhöhle

Der intraabdominale Druck wird auf 5 mmHg gesenkt und der Operationsbereich sowie alle Arbeitstrokare inspiziert. Gegebenenfalls wird das Abdomen mehrere Minuten nach vollständiger Evakuierung des Pneumoperitoneums erneut auf Blutungen kontrolliert. Zunächst werden die 10 mm großen Trokare entfernt, während der Assistent den Defekt mit einem Finger verschließt, um so das Pneumoperitoneum zu erhalten. Die Faszie wird auf beiden Seiten mit zwei großen Hauthaken gespreizt und ihre Ränder mit Allisklemmen angeklemt – so wird das Pneumoperitoneum erhalten und die Fasziennaht erleichtert. Inzwischen gibt es mehrere Geräte zum Portverschluss, die insbesondere bei adipösen Patienten, bei denen die Sicht auf die Faszien-schicht oft erschwert ist, von Nutzen sind. Mit der Carter-Thomason-Nadel wird der Faden von der einen Seite des Faszien-defekts durch die Faszie auf die andere Seite des Defekts geführt. Dies sollte unter direkter Sicht mit dem Laparoskop erfolgen. Alternativ kann dazu das Endo-Clouse[®]-Instrument (U. S. Surgical) verwendet werden.

Der Verschluss der Trokarinzisionen hat sich seit der zunehmenden Beliebtheit von nicht schneidenden, dilatierenden Trokaren anstelle scharfer Trokare verändert. Da das Risiko für Blutungen und Hernien im Portbereich äußerst gering ist, wird die Notwendigkeit eines Faszien-schlusses von vielen Operateuren infrage gestellt. Die Fasziennaht sollte laparoskopisch, durch eine transabdominale Inspektion, auf Vollständigkeit überprüft werden.

Nach Spülung der Wunde wird die Haut mit einer resorbierbaren Intrakutannaht (4-0-Faden) verschlossen. Der primäre 10-mm-Optik-Trokar kann über ein 5-mm-Laparoskop dargestellt werden. Nach dem Entfernen des größeren Trokars wird die Faszie wie besprochen geschlossen. Dann werden nacheinander unter direkter Sicht die kleineren Trokare entfernt, das Abdomen und das Skrotum werden manuell komprimiert, sodass das insufflierte Gas entweichen kann.

Alle Trokarinzisionen mit einem Durchmesser von ≥ 10 mm werden durch intrakutane, resorbierbare 4-0-Hautnähte und die anderen Inzisionen mit Klebestreifen (z. B. Steri-Strips[®]) oder Kleber (z. B. DermaBond[®]) verschlossen.

3.19 Postoperative Behandlung

Nach der Operation werden die Magensonde und der Katheter entfernt. Ein Breitspektrumantibiotikum sollte noch für weitere 24 Stunden gegeben werden. Am Abend kann die erste orale Nahrungsaufnahme erfolgen. Gelegentlich weisen anhaltende Schmerzen, die eine kontinuierliche parenterale Analgesie erforderlich machen, auf eine abdominale Komplikation, wie auf eine übersehene oder gedeckte Darmverletzung, hin.

3.20 Laparoskopie bei Kindern

Bei Kindern weicht die Durchführung laparoskopischer Verfahren wegen des geringeren Abstands zwischen der vorderen Bauchwand und den großen Gefäßen und den näher an der Oberfläche liegenden Bauchorganen von der Vorgehensweise beim Erwachsenen ab. Die derzeit in der Entwicklung befindlichen kürzeren Instrumente werden dabei helfen. Bei Säuglingen und Kleinkindern, bei denen dieser Abstand extrem gering ist, wird die Insufflationsnadel unter direkter Sicht durch eine kleine paraumbilikale Inzision eingeführt.

Sofern eine Veres-Nadel verwendet wird, ist im Vergleich zur Erwachsenen-Laparoskopie ein geringerer Druck erforderlich, da die kindliche Faszie weniger resistent ist; die offene Trokarinsertion ist jedoch sicherer. Im letztgenannten Fall wird die Inzision mit einer Tabaksbeutelnaht gegen die Trokarhülse abgedichtet. Ein neuartiger Trokar besitzt ein raues Gewinde und kann durch eine kleine infraumbilikale peritoneale Inzision in das Abdomen eingedreht werden. Für die Füllung der Bauchhöhle ist weniger Gas erforderlich, das langsamer insuffliert wird. Bei Kindern ist die Diaphanoskopie der Bauchwand einfach, dadurch werden die Bauchwandgefäße beim Platzieren der Trokare nicht verletzt. Die anatomischen Einzelheiten sind bei Kindern wegen des geringen peritonealen Fettgewebes einfach zu erkennen, was auch das Risiko für eine präperitoneale Insufflation bei der Etablierung des Pneumoperitoneums reduziert. Da jedoch das Peritoneum noch nicht so gut an der Bauchwand befestigt ist, kann ein Emphysem leichter entstehen. Durch diese schwache Anheftung ist das Einführen großer Zugänge/Ports erschwert; ein durch einen kleineren Port eingeführtes Instrument, das die Bauchwand nach oben schiebt, kann das Legen eines größeren Ports unterstützen.

Da Kinder häufig Luft schlucken, wird der Magen durch eine Magensonde, die bei größeren Eingriffen in situ verbleibt, vor Portplatzierung zur Sicherheit abgeleitet.

Die Eltern müssen darauf hingewiesen werden, dass die minimal-invasive, laparoskopische Operation, durchgeführt über drei bis fünf kleine Inzisionen, dennoch einen großen Eingriff darstellt und selbstverständlich schwere Komplikationen wie Blutungen und Darmverletzungen möglich sind. Außerdem sollten sie darüber aufgeklärt werden, dass sich die Operation möglicherweise nicht laparoskopisch beenden lässt, sondern eine offene Konversion erforderlich werden kann.

Sofern mit Adhäsionen gerechnet wird, sollte der Darm mechanisch und antibiotisch gereinigt werden. Dazu wird prä- und postoperativ ein parenterales Antibiotikum gegeben. Ob eine Kreuzbluttestung erfolgen sollte, hängt vom Eingriff und dem Risiko für Gefäßschäden ab; eine Blutgruppenbestimmung sollte in jedem Fall erfolgen. Wie bereits erwähnt, muss immer ein Operationssieb für eine offene Konversion bereitstehen, falls Komplikationen auftreten.

Bei Kindern ist eine Allgemeinanästhesie erforderlich; die Zwerchfellreizung durch CO₂ ist schmerzhaft und Bewegungen seitens des Kindes gefährlich. Wegen des kleinen Intraabdominalraums mit einem erhöhten Verletzungsrisiko für intraabdominale Strukturen ist auch eine Muskelrelaxation sehr wichtig. Mit einem geblockten Endotrachealtubus wird sichergestellt, dass keine willkürlichen Atembewegungen auftreten und dass eine Beatmung jederzeit möglich ist, wenn der intraabdominale Druck ansteigt. Bei langen Eingriffen kann sich durch das resorbierte CO₂ eine Hyperkapnie entwickeln.

Die Orientierungspunkte, einschließlich Aortenbifurkation und Promontorium, sind im Vergleich zum Erwachsenen leicht zu palpieren. Wegen der dünneren Bauchwand lassen sich Tumoren leichter ertasten. Gleichzeitig ist der Abstand zwischen Bauchwand und Bauchorganen bei Kindern kleiner und die Harnblase liegt intraabdominal. Sowohl Blase als auch Magen müssen vor dem Einführen der Trokare abgeleitet werden. Vermutlich ist das Risiko für eine Hyperkapnie bei Kindern nicht höher als bei Erwachsenen. Ein geringerer Insufflationsdruck (6–10 mmHg) reduziert das Risiko für CO₂-assoziierte Probleme und für ein subkutanes Emphysem. Das zur Füllung der Bauchhöhle erforderliche CO₂-Volumen liegt abhängig vom Alter der Kinder bei 0,5–3 Litern.

Initial wird das Kind auf dem Rücken gelagert und eine parenterale Antibiotikadosis verabreicht. Dann wird die Anästhesie eingeleitet, ein geblockter Endotrachealtubus gelegt und neben einer Pulsoximetrie auch eine Überwachung des endtidalen CO₂ durchgeführt. Die Blase wird mit einem Katheter entleert, der in situ belassen wird. Ein Anästhesist legt eine Nasen-Magen-Sonde, da ein voller Magen das Omentum in der Einstichrichtung der Trokare abdrängt. Durch Perkussion wird bestätigt, dass der Magen leer ist. Bei der Orchidopexie und anderen Beckeneingriffen wird ein aufgerolltes Handtuch unter den Lendenwirbelbereich geschoben, um eine Lordose zu erzeugen, und das obere Tischende um 10° nach unten gekippt, damit der Darm aus der Beckenebene herausrutscht. Beim Legen des initialen Ports wird das Kopfende um 30° nach unten gekippt werden. Nachdem alle Ports platziert wurden, wird der Tisch um 30° zur Seite gekippt, um die betroffene Seite über Darmniveau anzuheben. In Vorbereitung auf eine etwaige offene Laparotomie wird das gesamte Abdomen steril abgewaschen und abgedeckt. Vor Operationsbeginn müssen alle Geräte getestet werden.

Bei Kindern < 1 Jahr ist eine offene Trokarinsertion (Hasson-Technik) sicherer. Bei einer geschlossenen Insufflation ist es oft günstiger, wenn die Veres-Nadel kranial des Nabels inseriert wird, um die noch nicht deszendierte Blase nicht zu verletzen. Außerdem werden dadurch die obliterierten Aa. umbilicales und der Urachus geschont. Die CO₂-Insufflation beginnt mit einer Rate von etwa 1 l/min, bis der intraabdominale Druck beim vollständig relaxierten Kind 15–20 mmHg erreicht. Anschließend wird die Veres-Nadel rasch entfernt. Zu bedenken ist, dass manche Anästhesisten eine Relaxation nicht sofort erreichen.

Der **primäre Port** wird kaudal oder kranial des Nabels platziert. Für Säuglinge ist in der Regel ein 3-mm-Port groß genug – dadurch ist die Auswahl der verwendbaren Instrumente beschränkt. Sobald der primäre Port gelegt wurde, wird der intraabdominale Druck auf 10–15 mmHg reduziert. Die **sekundären Ports** werden weiter kranial angelegt als beim Erwachsenen, da Kinder ein kleineres Becken und damit kleinere Arbeitsabstände haben. Daher werden die sekundären Ports bei Säuglingen und Kleinkindern auf Nabelhöhe platziert. Zu den **physiologischen Auswirkungen** der

Laparoskopie bei Kindern gehören ein Anstieg des endtidalen CO₂, ein erhöhter Atemwegsdruck, eine Hyperthermie, eine Oligurie und ein leichter renotubulärer Schaden.

3.21 Extraperitonealer Zugang

Die Insufflation des Extraperitonealraums führt wegen der ungleichmäßigen Dissektion zu einer unzureichenden Exposition. Durch das Aufblasen eines Ballons unmittelbar außerhalb des Peritoneums lassen sich die fibrösen Verbindungen zwischen Peritoneum und Fascia transversalis trennen, wie es auch bei offenen extraperitonealen Mobilisierungstechniken der Fall ist.

Es wurde beispielsweise beschrieben, dass ein Ballondissektor aus Materialien aus dem Operationssaal angefertigt werden kann: Ein Handschuhfinger der Größe 7 (gewaschen) oder ein Latexballon wird über einen 8-Ch-Katheter aus rotem Gummi gebunden, der T-förmig an der Pumpe des Sphygmomanometers und einem Manometer zur Inflation und gleichzeitigen Drucküberwachung befestigt ist. Alternativ wird ein handelsüblicher Ballondissektor verwendet.¹

Bei Niereneingriffen wird der allgemeinanästhesierte Patient nach der üblichen Vorbereitung in Seitenlage gebracht. Dann erfolgt eine 2 cm lange Inzision durch alle Schichten bis zur Spitze der 12. Rippe. Die lumbodorsale Faszie wird mit kleinen Retraktoren exponiert und mit einem Elektrokauter inzidiert. Mit stumpfer Fingerdissektion wird der Retroperitonealraum zwischen Gerota-Faszie und seitlicher Bauchwand entwickelt. Der Retroperitonealraum wird mit einem Ballon, der so lange aufgeblasen wird, bis sich das Abdomen aufwölbt, dilatiert. Der Ballondruck reicht von 110 mmHg, die zur Abtrennung der Fascia transversalis vom präperitonealen Fett benötigt werden, bis zu 40 mmHg oder 50 mmHg nach der Entwicklung des Raums. Zur Hämostase verbleibt der aufgeblasene Ballon für mehrere Minuten in situ und wird danach abgelassen und entfernt. Durch die Öffnung wird eine Trokarhülle mit einem Durchmesser von 10 mm vom Hasson-Typ in den Retroperitonealraum eingeführt und die umgebende Öffnung in Faszie und Haut mit Matratzennähten geschlossen. Doppelballontrokarer können alle Gewebeschichten der Haut und der Bauchwand zwischen dem inneren und äußeren Ballon sichern. Sie werden wie üblich insuffliert, sodass der Druck während des Eingriffs bei 15–20 mmHg liegt. Dann wird dorsal ein zweiter 10-mm-Trokar und ein dritter in einer Linie zwischen Spina iliaca anterior superior und den bereits inserierten Trokaren eingeführt. Bei Bedarf kann über dem Beckenkamm im unteren Lendendreieck ein vierter Trokar gesetzt werden.

Anschließend erfolgt die laparoskopische Dissektion des unteren Nierenpols, des Ureters, der paraaortalen Lymphknoten und der A. testicularis, die direkt unter der Gerota-Faszie liegt.

Zur extraperitonealen Exposition des Beckens zur Lymphadenektomie oder radikalen Prostatektomie wird unmittelbar kaudal des Nabels und zur Suspension des Blasenhalses auf halber Strecke zwischen Symphyse und Nabel ein Ballon platziert. Die Exposition wird durch stumpfe Dissektion erweitert.

¹ Medizinprodukte für einen anderen Zweck zu verwenden als jenen, für den sie zugelassen sind, ist in Deutschland kritisch zu sehen und kann nicht empfohlen werden.

3.22 Intraoperative Komplikationen

Die meisten Komplikationen treten beim Einbringen des initialen Trokars oder während der Insufflation auf.

Dem **präperitonealen Emphysem** durch eine falsche Platzierung der Insufflationsnadel geht meist schon frühzeitig ein Skrotalemphysem voraus, durch das die Orientierungspunkte schlechter auffindbar werden. Alternativen sind die Unterbrechung des Eingriffs, die Umstellung auf die Hasson-Technik oder ein Neustart nach Ablassen des Gases. Ein Emphysem des Omentums verlegt die Sicht. Auch ein Gasaustritt an der Trokarhülle kann zum Emphysem, das normalerweise spontan wieder abklingt, führen. Das Emphysem kann ein Hinweis auf eine Fehlfunktion des Insufflators sein und zu abnorm hohen Druckwerten führen.

Ein **Pneumothorax** entsteht durch einen Zwerchfeldefekt oder ein Barotrauma infolge einer übermäßigen Überdruckbeatmung. Er wird normalerweise durch Zuwarten behandelt, es kann aber auch eine Nadelaspiration mit anschließender 12-ChAR-Thoraxdrainage im vierten Interkostalraum unmittelbar hinter der vorderen Achselfalte erfolgen.

Das **Pneumomediastinum/Pneumoperikard** kann sich an ein subkutanes Emphysem oder einen Pneumothorax anschließen und sollte Anlass zur Unterbrechung des Eingriffs sein, um eine spontane Resorption zu ermöglichen. Bei einer Perikardtamponade ist zur Gasableitung eine Perikardiozentese erforderlich.

Ein **Barotrauma** entsteht durch einen übermäßig hohen intraabdominalen Druck > 15–20 mmHg beim Erwachsenen und > 10–15 mmHg beim Kind. In der Folge nimmt der venöse Rückfluss zum Herzen und damit der myokardiale Füllungsdruck ab, sodass eine Hypotonie entsteht. Außerdem kann der infolge des Drucks auf das Zwerchfell erhöhte Ventilationsdruck zur Alveolarruptur und in der Folge zum Pneumothorax führen. Zu hohe Insufflationsdrücke weisen auf eine falsche Platzierung der Nadel oder eine fehlerhafte CO₂-Pumpe hin. Auch Gas aus einer CO₂-gekühlten Laserspitze und einem Argon-Beamer kann zu einem erhöhten intraabdominalen Druck führen, der über einen der Ports abgeleitet werden muss.

Der **extraperitoneale Austritt von CO₂** durch einen hohen Füllungsdruck oder versehentlichen Druck auf das Abdomen von außen klingt in der Regel spontan ab, kann aber auch mit einer Nadel evakuiert werden, indem die Haut gegen die Faszie gedrückt wird. Das **Pneumomediastinum** ist schwerwiegender und kann zu Dyspnoe oder sogar zu kardiorespiratorischen Problemen führen. Bei einem symptomatischen Pneumomediastinum muss der Eingriff sofort beendet werden.

Eine **Gasembolie** kann zum kardiovaskulären Kollaps und Lungenödem führen. Über dem Herzen ist oft ein mahlendes Geräusch zu hören und das EKG ist pathologisch verändert. In diesem Fall muss das Pneumoperitoneum sofort abgelassen und der Patient auf die linke Seite gedreht sowie mit dem Kopf nach unten gelagert werden. Der Patient wird mit 100% Sauerstoff hyperventiliert. Nach Möglichkeit sollte ein zentraler Venenkatheter gelegt und das Gas aspiriert werden. In schweren Fällen muss eine kardiopulmonale Reanimation durchgeführt werden. **Herzrhythmusstörungen** sind eine häufige Folge der Hyperkapnie (Sinustachykardie, Extrasystolen und Myokarddepression). Die Behandlung erfolgt durch Reduktion des Insufflationsdrucks, die Gabe von 100% Sauerstoff und Hyperventilation sowie die Gabe der entsprechenden kardialen Medikamente.

Eine **Hypotonie** oder ein **kardiovaskulärer Kollaps** entsteht infolge von Blutungen, eines Pneumomediastinums oder Pneu-

mothorax, eines Spannungspneumoperitoneums, einer Zwerchfellruptur, eines vasovagalen Reflexes oder einer Gasembolie.

Verletzungen der **Gefäße der vorderen Bauchwand** führen zu Blutungen und Hämatomen. Sie sind bei der Hasson-Technik häufiger, lassen sich aber bei einer offenen Wunde auch leichter behandeln. **Verletzungen der A. und V. epigastrica inferior** durch die Trokarhülse sind daran zu erkennen, dass kontinuierlich Blut ins kleine Becken tropft. Der Gefäßverlauf kann unter Sicht koaguliert oder die Hautinzision vergrößert und die epigastrischen Gefäße mit jeweils einer Naht ober- und unterhalb der Trokarinsertion ligiert werden. Alternativ kann ein Ballontrokar verwendet werden; der innere Ballon wird gegen das Gefäß und die Bauchwand gezogen und der äußere Ballon nach unten geschoben – somit wird das blutende Gefäß komprimiert. Sobald die Blutung kontrolliert wurde, kann die Operation fortgesetzt werden. Am Ende des Eingriffs, wenn der Ballontrokar entfernt wird, müssen die Gefäße erneut überprüft werden. Bei einer anderen Technik wird ein nicht-resorbierbarer Faden an einer Stamey-Nadel nahe dem Port, der für die Verletzung verantwortlich ist, durch die Bauchwand gezogen. Intraabdominal wird der Faden aus der Öse entfernt, die leere Nadel auf der Portgegenseite inseriert, der Faden wieder durch die Öse gezogen, die Nadel herausgezogen und der Faden verknotet. Als weitere Alternative kann neben dem Port ein Gefäßkatheter durch das Subkutangewebe bis nach intraperitoneal vorgeschoben werden. Im Inneren dieses Gefäßkatheters ist ein monofiler Faden, dessen Enden nach außen geführt sind. Jetzt wird der Katheter entfernt, auf der anderen Seite des Trokars eingeführt und ein Faden bis nach intraperitoneal durchgeführt. Mit der ersten monofilen Naht wird intraabdominal eine Schlaufe gebildet, jetzt wird der zweite Faden durch diese Schlaufe geführt. Durch Anziehen der Fadenschlaufe wird der zweite Faden an die Oberfläche befördert, wo er zur Blutstillung als Einzelknopf geknotet wird.

Zu den **Gefäßverletzungen** gehören spritzende (Veres-)Nadelstichläsionen der Aorta abdominalis oder anderer großer Gefäße. Die erste Entscheidung ist, ob die Nadel herausgezogen und wieder eingeführt werden kann oder ob direkt eine Laparotomie durchgeführt werden muss. Meist ist die Punktionsstelle klein, wenn die Nadel nicht groß bewegt wurde, sodass häufig keine Intervention erforderlich ist. Verletzungen kleiner Gefäße können koaguliert werden. Eine Blutungskontrolle kann ebenfalls durch Clips, eine laparoskopische Naht oder Endoloops erreicht werden; bei starkem Blutaustritt und unzureichender Absaugung ist eine offene Konversion indiziert. Wie kleinere Blutungen entstehen größere fast immer durch eine Trokar- oder Veres-Nadel-Verletzung. In solchen Fällen werden Veres-Nadel oder Trokar zur Tamponade und zur Markierung der Verletzung in situ belassen und umgehend eine offene Laparotomie eingeleitet. Die Aufrechterhaltung des Pneumoperitoneums erleichtert die offene Freilegung. Bis zur Blutdruckstabilisierung des Patienten muss Druck auf die Gefäße ausgeübt werden.

Thermische Schäden durch den Elektrokauter treten auf, wenn die Einheit aktiviert wird, ohne die gesamte, nicht isolierte Spitze im Sichtfeld zu überblicken oder wenn die Isolierung des Instrumentenschafts unterbrochen ist. Diese Verletzungen sind schwerer, als sie auf den ersten Blick aussehen, und müssen häufig durch eine offene Konversion versorgt werden.

Eine **Organpunktion** mit der Veres-Nadel ist meist ungefährlich, solange die Nadel noch nicht mit der aktivierten CO₂-Versorgung verbunden ist. Eine Darmpenetration ist am Austritt von Gas, der Aspiration trüber Flüssigkeit oder dem Abgang von Blähungen oder Stuhl zu erkennen. Die Nadel wird zurückgezogen

und an einem besseren Punkt wird eine neue Nadel inseriert. Der Punktionsort wird inspiziert und laparoskopisch oder mittels offener Operation versorgt. Am Ende der Operation wird die Verletzungsstelle noch einmal kontrolliert. **Trokarverletzungen** des Darms sind schwerwiegender und können selten laparoskopisch zweischichtig manuell oder mit dem Stapler versorgt werden. Der Trokar bleibt bei der offenen Konversion des Abdomens in situ, um die Blutung zu komprimieren und die Läsion zu markieren. Nur selten ist eine Darmteilresektion oder ein Kolostoma erforderlich. Wenn versehentlich der Elektrokauter außerhalb des Sichtfelds aktiviert wurde, können schwerwiegende Darmverletzungen resultieren. Sofern nur ein weißer Fleck entstanden ist, heilt die Verletzung meist spontan, vor allem wenn der Dickdarm betroffen ist. Bei Exposition von Muskularis oder Submukosa ist eine laparoskopische Reparatur oder eine offene Laparotomie erforderlich. Zusätzlich kann der Darm durch spitze Laparoskopie-Instrumente verletzt werden, insbesondere wenn sie aus dem Sichtfeld herausbewegt oder blind vorgeschoben werden. Der bipolare Elektrokauter führt zu einer eher umschriebenen Läsion, die aber dennoch versorgt werden muss. **Harnblasenverletzungen** sind selten, sofern die Harnblase abgeleitet ist. Sie werden entweder durch eine kontinuierliche Katheterableitung oder durch eine Naht im Rahmen der Laparoskopie oder durch eine kleine suprapubische Inzision behandelt. **Ureterverletzungen** müssen mit einem Stent versorgt und ggf. zusätzlich genäht werden.

Verletzungen der Gelenke und Nerven sind die Folge einer unzureichenden Polsterung und noch häufiger einer ungenügenden Patientenfixierung bei intraoperativen Lagewechseln (Umlagerung in Kopftieflage oder Seitenlage). Durch die Einschränkung der Abduktion und Rotation des Arms werden die Armnerven geschont. Die Nn. ulnaris und fibularis müssen abgepolstert werden. Bei der Lymphadenektomie im Becken besteht die Gefahr einer **Schädigung des N. obturatorius**. Bei Seitenlagerung durch die dem Tisch aufliegenden Körperpartien ist eine **Rhabdomyolyse, die zum Kompartmentsyndrom führen kann**, möglich. Insgesamt ist insbesondere bei sehr großen oder adipösen Patienten auf eine ausreichende Polsterung und eine möglichst kurze Operationszeit zu achten.

Die **tiefe Beinvenenthrombose** entsteht durch den infolge des erhöhten intraabdominalen Drucks verlangsamten venösen Rückfluss zum Herzen. Reduziert wird das Risiko durch pneumatische Kompressionsstrümpfe und die in der Regel frühzeitige postoperative Mobilisierung. Bei langen Operationen sollte subkutan Heparin gegeben werden.

Häufig kommt es iatrogen und durch die Oligurie infolge des Pneumoperitoneums zur **Flüssigkeitsüberladung**. Bei älteren Patienten kann dies zu einer Stauungsherzinsuffizienz/dekompensierten Herzinsuffizienz führen. Der zentralvenöse Druck ist wegen des Pneumoperitoneums und der Lage des Patienten kein verlässlicher Indikator. Sofern diese Information erforderlich ist, sollte ein Swan-Ganz-Katheter in die Pulmonalarterie gelegt werden.

3.23 Postoperative Komplikationen

Wenn die Trokarinzisionen am Ende der Operation bei niedrigem Druck (z. B. 5 mmHg am Operationsende) sorgfältig inspiziert wurden, sind **Blutungen** selten. Sofern die Faszie nicht verschlossen wurde, ist eine **Dehiszenz** durch einen großen Port oder eine Inzisionshernie möglich.

Bei Übelkeit, Erbrechen und Ileus muss differenzialdiagnostisch der Verdacht einer **Darmschädigung** erwogen werden. In diesem Fall wird zur Ableitung eine Magensonde gelegt. Bei ausbleibender klinischer Besserung ist eine diagnostische Computertomografie (CT) oder eine operative Exploration indiziert. **Ureterschäden**, insbesondere Schäden durch den Elektrokauter, können bei der Laparoskopie häufig übersehen werden. Klinische Hinweise sind Flankenschmerzen durch die Nierenobstruktion oder ein Urinom. Wenn die Versorgung mit einer Harnleiterschleife misslingt, werden offene Revision und Drainagenanlage erforderlich. Aufgrund geringerer Manipulation als bei offenen Eingriffen sind **abdominale Adhäsionen** seltener und hängen vom Umfang der Dissektion ab.

Wenn postoperativ länger (mehrere Stunden) starke Schmerzen auftreten, besteht der Verdacht auf ein Hämatom der Rektusschei-

de mit abdominaler Vorwölbung, das mittels CT nachgewiesen werden kann. Eine Ausnahme sind Schulterschmerzen aufgrund einer Zwerchfellreizung durch das Pneumoperitoneum – diese klingen meist nach 1–2 Tagen ab. Bei anhaltenden starken Bauchschmerzen muss mittels CT eine Darmperforation ausgeschlossen werden. Auch bei postoperativ zunehmenden Schmerzen besteht der Verdacht auf eine Darmperforation oder eine Hernie, wobei sich letztere im Bereich eines Ports befinden kann. Bei im Verhältnis zur Operation viel zu starken Schmerzen sollte eine Rhabdomyolyse ausgeschlossen werden.

Eine Peritonitis in den ersten zwei Tagen ist meist Folge einer mechanischen Darmschädigung. Elektrochirurgische Verletzungen manifestieren sich später. In diesen Fällen ist eine notfallmäßige Exploration des Abdomens erforderlich.

Gefäßverletzungen im Rahmen laparoskopischer Eingriffe werden in > Kap. 3 besprochen.

Werden bei offenen Operationen oder nach der Konversion einer Laparoskopie in eine Laparotomie Gefäße verletzt, wird die Blutung zunächst durch Druck mit dem Finger komprimiert. Anschließend erfolgt eine Präparation zur besseren Darstellung. Außerdem wird Blut abgenommen und ein venöser Zugang gelegt und ein zweiter Sauger installiert. Die geeigneten Instrumente und Nahtmaterialien werden bereitgestellt und eine zusätzliche Assistenz organisiert.

9.1 Venenverletzungen

9.1.1 V. cava

Bei einer Verletzung der V. cava sollte der Assistent den Gefäßdefekt mit seinen Fingern komprimieren. Der Anästhesist wird über den Vorfall informiert und der Springer öffnet ein Gefäßsieb.

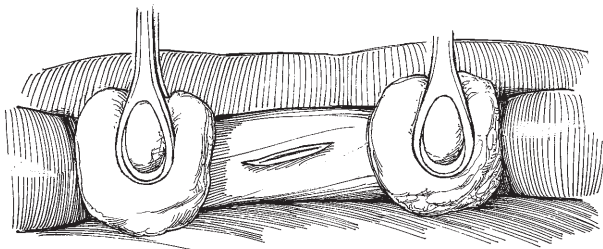


Abb. 9.1 Komprimierung des Gefäßes mit zwei Stieltupfern.

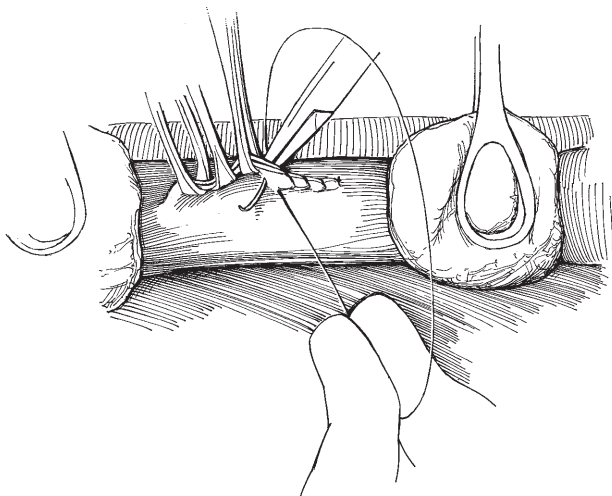


Abb. 9.2 Annähern der Verletzungsränder mit Allis-Klemmen und Beginn der fortlaufenden Naht.

Von der V. cava wird ober- und unterhalb der Verletzung das umgebende Gewebe abpräpariert, ohne kleine Zuflüsse und Vv. lumbales zu beschädigen. Der Assistent komprimiert das Gefäß proximal und distal mit zwei Stieltupfern (> Abb.9.1). Kleine Verletzungen können mit Durchstichnähten oder einer fortlaufenden Naht verschlossen werden. Alternativ wird eine Satinsky-Klemme gesetzt und die Verletzung mit einer fortlaufenden Gefäßnaht aus 4-0 monofilem Nahtmaterial übernäht. Größere Risse müssen schrittweise mit ausgedehnter Mobilisierung der V. cava versorgt werden. Bis zur ausreichenden Freilegung sollten Stieltupfer verwendet werden. Bei unzureichender Exposition der V. cava sind weitere iatrogene Schäden der V. cava möglich.

Die Verletzungsränder werden mit Allis-Klemmen angenähert (> Abb.9.2). Dadurch wird die Blutung eingedämmt und eine weitere Präparation ermöglicht, sofern eine weitere Darstellung erforderlich ist. Der 4-0 monofile Gefäßfaden wird entlang der Verletzung geführt, die Nadel eingestochen und der Faden hochgezogen, während sukzessive die Klemmen entfernt werden. Gegebenenfalls kann die gleiche Naht in Gegenrichtung weiter verwendet werden, bevor die Versorgung durch Knüpfen des Fadens abgeschlossen wird.

Bei großen Defekten wird die V. cava durchtrennt und mobilisiert und mit einer DeBakey-Aortenklemme abgeklemmt. Bei anhaltender Blutung kann eine Ligatur oder ein Abklemmen einer einmündenden Lumbalvene erforderlich sein. Wenn die ventrale und die dorsale Venenwand betroffen sind, muss der Defekt in der dorsalen Wand zuerst verschlossen werden, wobei der Defekt in der ventralen Wand als Zugang dient. Häufig muss der ventrale Defekt dazu vergrößert werden. Die meisten Verletzungen der V. cava inferior können primär verschlossen werden, gelegentlich ist aber ein Interponat erforderlich. Ein zugeschnittenes freies Transplantat aus der V. saphena wird als Patch mit Gefäßfäden der Stärke 4-0 oder 5-0 fixiert. Wenn kein Transplantat aus der V. saphena verfügbar ist, wird ein synthetisches Transplantat aus Polytetrafluorethylen (PTFE) oder Gore-Tex® zugeschnitten. Beide Materialien sind nicht porös, erfordern kein Preclotting, können zurechtgeschnitten und mit monofilen Gefäßfäden der Stärke 4-0 oder 5-0 fixiert werden.

9.1.2 Venöser Beckenplexus

Bei Verletzungen des venösen Beckenplexus sollte der gesamte Bereich sofort mit feuchten Bauchtüchern tamponiert werden. Klemmen dürfen nicht ohne direkte Sicht gesetzt werden. Bevor der Versuch einer Versorgung erfolgt, ist eine Orientierung über die anatomische Situation der Beckenvenen erforderlich. Die Tamponade wird vorsichtig entfernt und die blutende Vene aufgesucht. Meist lässt sie sich durch eine Klemme und/oder eine Ligatur verschließen. Soll eine Rekonstruktion durchgeführt werden, wird sie mit einem Stieltupfer distal der Verletzung komprimiert und mit

einem monofilen Faden der Stärke 4-0 oder 5-0 genäht. Eine blinde Ligatur kann zu arteriovenösen Fisteln führen und sollte vermieden werden. Bei unzureichender Darstellung wird die ipsilaterale A. iliaca interna exponiert und an ihrem Abgang aus der A. iliaca communis vorübergehend mit einer Gefäßklemme abgeklemmt. Lässt sich die Verletzung der Vene auch danach nicht auffinden, muss auch die kontralaterale A. iliaca interna vorübergehend abgeklemmt werden. Dann wird die Tamponade vorsichtig entfernt und das Gefäß genäht. Bei persistierender Blutung wird das Becken mit Bauchtüchern austamponiert und ein vorübergehender Bauchwandverschluss angelegt. Nach 36–72 Stunden erfolgt eine Second-Look-Laparotomie. Die Verwendung von zu ziehbaren Gefäßzügeln reduziert den Zug auf die Gefäße, wenn die Tamponade entfernt wird, und senkt dadurch das Risiko für eine Rezidivblutung.

9.1.3 V. iliaca communis und externa

Verletzungen der V. iliaca communis und externa werden direkt komprimiert. Diese Venen verlaufen oberflächlicher als die Venen der Plexus hypogastricus und pelvici, weswegen meist weder eine Trendelenburg-Lagerung noch ein proximales Abklemmen der A. iliaca communis erforderlich ist. Das Gefäß wird proximal und distal mit Stieltupfern oder mit Gefäßzügeln/-klemmen komprimiert.

Verletzungen in Längs- und Querrichtung sowie vollständige Durchtrennungen werden primär verschlossen, wenn eine erhöhte Spannung oder Konstriktion der Venen zu vermeiden ist. Dazu werden die Defektränder mit einer fortlaufenden Naht mit einem monofilen Gefäßfaden der Stärke 4-0 oder 5-0 gefasst und verschlossen. Die Einstiche sollten 1–2 mm tief sein und einen Abstand von 1 mm aufweisen. Wichtig ist die Anastomose der Intima (> Abb. 9.3). Anschließend wird die Vene auf eine Konstriktion überprüft.

Wenn das Venenlumen durch einen einfachen Verschluss deutlich reduziert werden würde (> 50 % des Durchmessers), wird ein Patch (aus der V. saphena oder aus synthetischem Material) verwendet (> Abb. 9.4A). Um ein Transplantat aus der V. saphena zu entnehmen, wird diese Vene am kontralateralen Bein freigelegt, ein ausreichend langes Stück reseziert, dieses longitudinal eröffnet

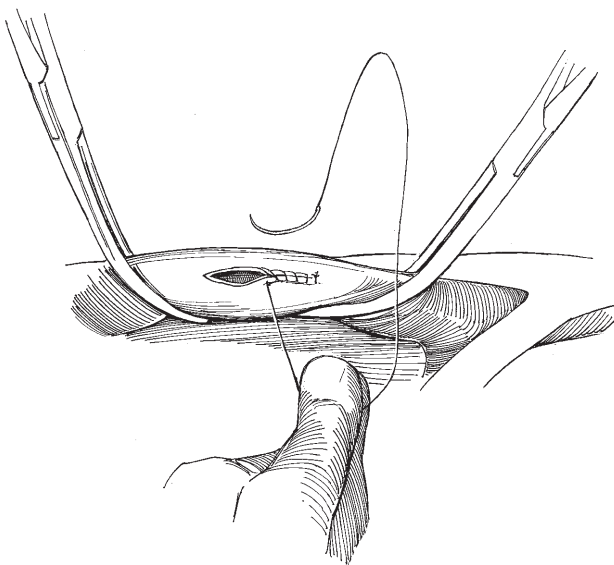


Abb. 9.3 Fortlaufende Naht des Defekts.

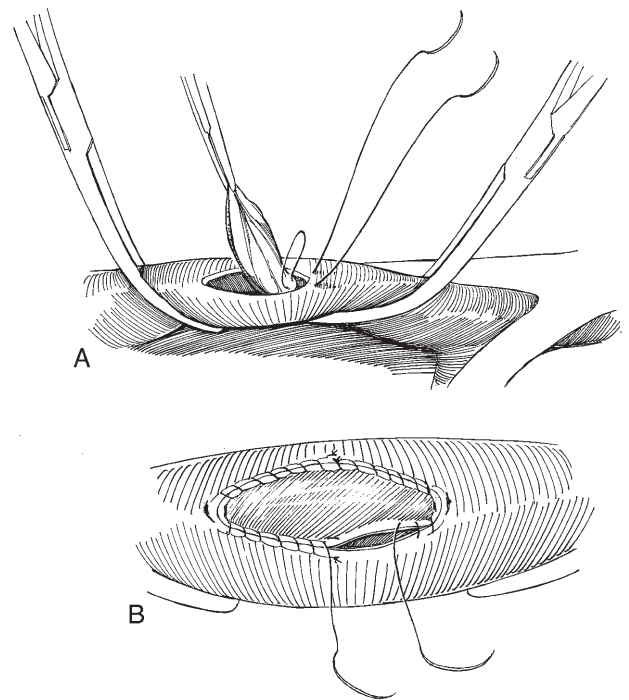


Abb. 9.4 A: Fixation des venösen Patches mit Matratzenaht. B: Beenden der Anastomose mit zwei fortlaufenden Nähten.

und die Klappen exzidiert. Ein Ende wird so zugeschnitten, dass es in den Defekt passt. Das Transplantat wird nur an den Rändern angefasst, die später reseziert werden, um eine Schädigung der Intima mit späterer Plättchenaggregation und Thrombose zu verhindern. Das zugeschnittene Transplantatende wird mit einer Matratzenaht mit doppelt armiertem monofilen Faden der Stärke 4-0 oder 5-0 an einem Defektende befestigt.

Die mittleren Anteile des Patches werden mit monofilen Fäden am entsprechenden Defektanteil verankert. Das distale Ende wird zugeschnitten und mit einer zweiten doppelt armierten Matratzenaht adaptiert. Die Anastomose wird mit den Nadeln der zwei Matratzennähte als fortlaufende Naht fertiggestellt, die jeweils in den Ecken beginnen und auf jeder Seite in der Mitte verknötet werden (> Abb. 9.4B). Anschließend werden nacheinander die Gefäßklemmen – als Erstes die distale Klemme – gelöst.

Zur Versorgung eines Venenabrisses wird der ausgefranste Rand schräg abgeschnitten (> Abb. 9.5A). Die Schnittenden werden nicht spatuliert. Die Vene wird proximal und distal so weit mobilisiert, dass die Enden spannungsfrei angenähert werden können. Wenn sich Spannung nicht ganz vermeiden lässt, sollte ein Interponat aus der Saphena oder aus synthetischem Material eingesetzt werden.

Die Naht erfolgt mit zwei doppelt armierten monofilen Fäden der Stärke 5-0 (> Abb. 9.5B).

Auf jeder Seite verläuft eine Naht (> Abb. 9.5C).

Um den venösen Fluss zu verstärken und das Offenbleiben des synthetischen Transplantats zu gewährleisten, kann in der Leiste eine arteriovenöse Fistel – meist zwischen der A. femoralis superficialis und der V. femoris communis – konstruiert werden. Bei manchen Patienten kann die Ligatur der Vene notwendig werden. Dies erfordert die postoperative Gabe von Heparin mit Umstellung auf ein Kumarin für 3–6 Monate. Bis zur Entwicklung ausreichender venöser Kollateralen müssen Kompressionsstrümpfe getragen werden, um eine chronische venöse Insuffizienz und venöse Stase in den Beinen zu verhindern.

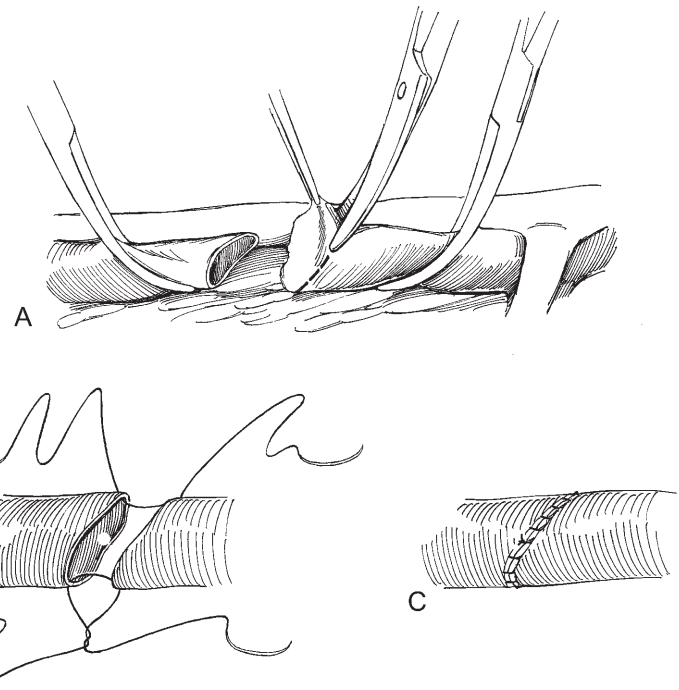


Abb. 9.5 **A:** Der ausgefrante Rand wird schräg abgeschnitten. **B:** Es werden zwei doppelt armierte 5-0 monofile Fäden gesetzt. **C:** Auf jeder Seite verläuft eine Naht.

Bei fast vollständigem Verschluss der V. iliaca und gestörten Kollateralen im Becken besteht die Gefahr eines ischämiebedingten Verlusts des ipsilateralen Beins. In dieser Situation kann ein Saphenustransplantat oder ein ringverstärktes ePTFE-Transplantat eingesetzt werden, wobei insbesondere bei einem zirkulären synthetischen Transplantat das hohe Thromboserisiko bedacht werden muss. Das Venentransplantat aus der kontralateralen V.

saphena muss 6–7 cm lang sein. Das proximale Ende wird mit einem Faden markiert, um die Richtung der Klappen anzuzeigen. Die V. saphena wird auf eine Länge, die der zweifachen Länge des Defekts entspricht, zugeschnitten. Die Vene wird mit einer Pott-Gefäßschere in Längsrichtung eröffnet und transversal halbiert (> Abb. 9.6A).

Die beiden Seiten jeder Hälfte werden mit einer fortlaufenden Naht aus monofilem Nahtmaterial der Stärke 5-0 vernäht (> Abb. 9.6B).

Die miteinander anastomosierten Segmente werden über einen Katheter derselben Größe wie die zu ersetzende V. iliaca platziert, wobei die korrekte Orientierung beibehalten wird. Die Gegenseite wird zurechtgeschnitten und das Transplantat über dem Katheter vernäht (> Abb. 9.6C). Der Katheter wird nahe dem Transplantat durchtrennt und das Transplantat vorsichtig heruntergezogen.

Das Transplantat wird mit einer End-zu-End-Anastomose fixiert (> Abb. 9.5, > Abb. 9.6D).

Alternativ kann, wie oben beschrieben, ein synthetisches Transplantat entsprechender Größe verwendet werden. Eine kleine distale arteriovenöse Fistel verstärkt den Blutfluss.

Anmerkung: Es gibt zahlreiche Kollateralen, die wenige Tage nach dem Akutverschluss einer Hauptvene dilatieren können.

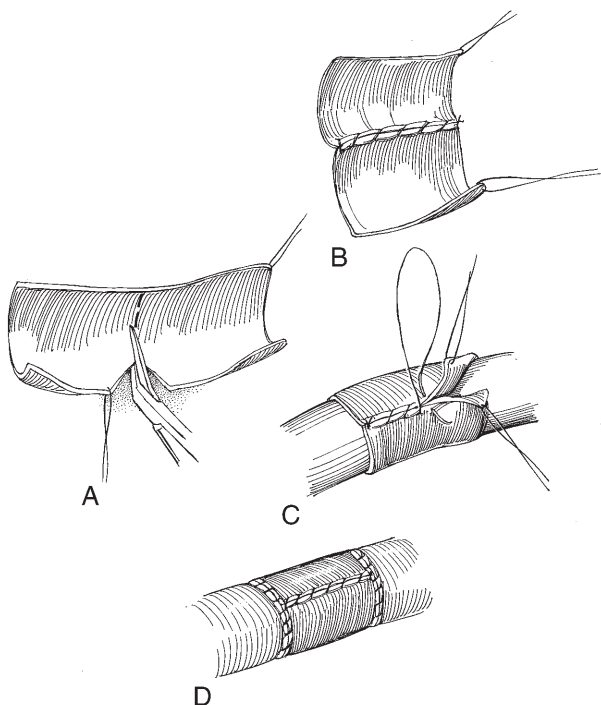


Abb. 9.6 **A:** Die V. saphena wird in Längsrichtung mit einer Pott-Gefäßschere eröffnet und transversal halbiert. **B:** Die beiden Hälften werden an den Seiten mit einer fortlaufenden Naht aus 5-0 verbunden. **C:** Die andere Seite wird zurechtgeschnitten und das Transplantat über dem Katheter genäht. **D:** Das Transplantat wird mit einer End-zu-End-Anastomose fixiert.

9.1.4 V. lumbalis

Bei einer Verletzung der V. lumbalis wird jedes Ende der V. lumbalis mit einer Allis-Klemme gefasst und verschlossen, während die Tamponade langsam entfernt wird (> Abb. 9.7). An den Enden erfolgt eine Durchstechungsligatur mit monofilem Nahtmaterial der Stärke 5-0 oder 6-0. Wenn das abgetrennte Ende in den Intervertebralraum retrahiert, wird die Seite tamponiert. Sobald die Blutung nachgelassen hat, wird der Bereich exponiert und das Ende der Vene übernäht. Wenn die Vene nicht übernäht werden kann, kann das Foramen mit Knochenwachs verschlossen werden.

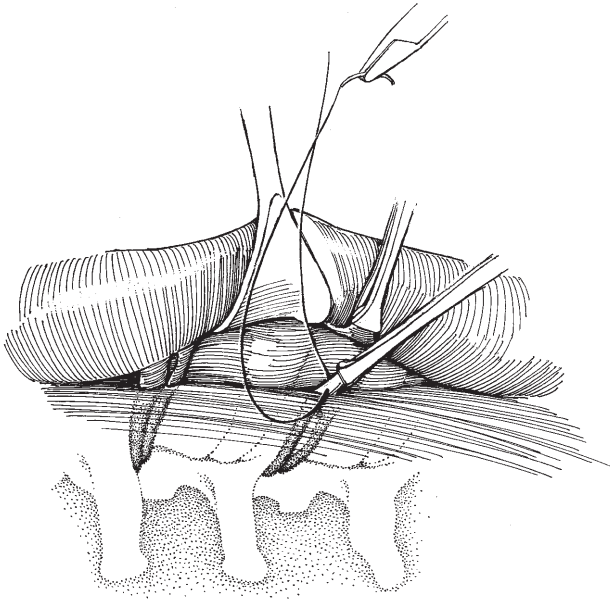


Abb. 9.7 Durchstechungsligatur einer V. lumbalis.

9.2 Arterienverletzungen

9.2.1 Aorta

Bei Verletzungen der Aorta wird das Gefäß proximal des Defekts mit einer Gefäßklemme oder, falls möglich, direkt manuell oder mit einem Stieltupfer komprimiert. Distal wird das Zurückfließen von Blut durch manuelle Kompression verhindert und die Verletzung mit einer Matratzennaht aus Nahtmaterial der Stärke 4-0 oder 5-0 verschlossen (> Abb. 9.8). Beidseits der Matratzennaht können Teflon-Widerlager verwendet werden, um weitere Risse in der Aorta beim Knüpfen der Naht zu verhindern.

9.2.2 Äste der A. iliaca interna

Bei Verletzungen der Äste der A. iliaca interna wird die Aorta abdominalis unmittelbar oberhalb der Bifurkation vorübergehend mit einer Hand komprimiert, um die Blutung einzudämmen. Die Arterie wird abgeklemmt und ligiert (> Abb. 9.9). Dies kann ohne die Gefahr einer Ischämie erfolgen. Alternativ kann der blutende Defekt mit einem Stieltupfer komprimiert werden, während die Arterie proximal und distal für mehrere Zentimeter mobilisiert wird. Proximal wird eine Arterienklemme nur so fest geschlossen, dass die Blutung unterbrochen wird und darauf geachtet, dabei keine brüchigen arteriellen Plaques abzulösen. Das Gefäß wird durchtrennt und ligiert. Bei einer diffusen Beckenblutung kann zur Hämostase eine einseitige Ligatur der A. iliaca interna in Betracht gezogen werden.

9.2.3 A. iliaca externa

Bei Verletzungen der A. iliaca externa wird der Defekt mit einem Stieltupfer oder den Fingern komprimiert. Das Gefäß wird proximal und distal mobilisiert. Die Defektränder werden mit leicht geschlossenen Gefäßklemmen angenähert und der Defekt

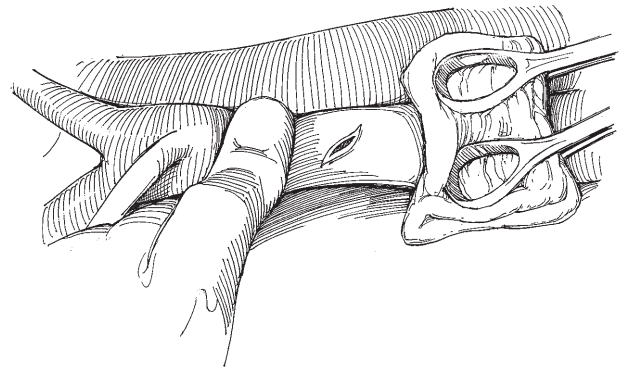


Abb. 9.8 Aortenriss. Das Zurückfließen von Blut wird durch manuelle Kompression verhindert und die Verletzung durch Naht verschlossen.

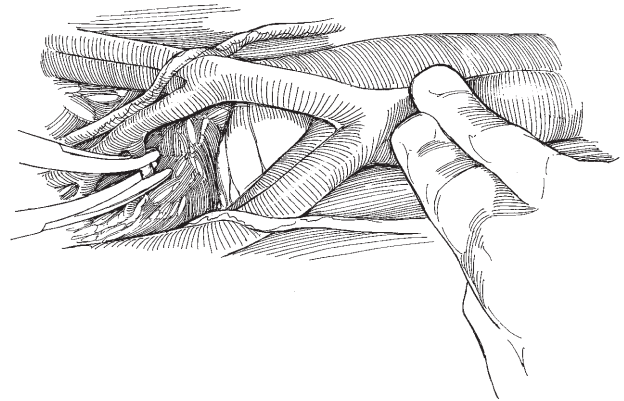


Abb. 9.9 Verletzung der Äste der A. iliaca interna: Setzen einer Klemme und Ligatur.

mit einer fortlaufenden monofilen Naht der Stärke 5-0 verschlossen (> Abb. 9.10A).

Bei tangentialer oder ungleichmäßiger Verletzung wird die Arterie durchtrennt, zurechtgeschnitten und reanastomosiert (> Abb. 9.10B). Ein Verlust von 1 cm Gefäßlänge führt in der Regel nicht zu einer erhöhten Spannung. Die Anastomose sollte einen kräftigen Puls, aber keine Strömungsgeräusche aufweisen. Wenn ein Geräusch vorhanden ist, wird eine erneute Anastomose durchgeführt. Ein Arterientransplantat kann verwendet werden, ist aber bei der Versorgung der Aa. iliacae externae selten erforderlich.

Wenn eine Hauptarterie abgeklemmt wird, sollte diese Klemme kurzzeitig gelöst werden, damit in beide Enden mit Heparin angereicherte Kochsalzlösung injiziert werden kann, um eine lokale Thrombose zu verhindern.

9.2.4 Abrutschen der Ligatur einer A. renalis

Beim Abrutschen der Ligatur einer A. renalis links während einer Nephrektomie über die Flanke – insbesondere bei der Entnahme einer Spenderniere, bei der ein langes Arteriensegment mit entfernt wird – wird der Bereich des Gefäßstiels komprimiert. Die Aorta wird unmittelbar unter dem Zwerchfell exponiert und komprimiert. Danach wird der Arterienstumpf aufgesucht, abgeklemmt und mit einer Durchstechungsligatur versehen (> Abb. 9.11A).

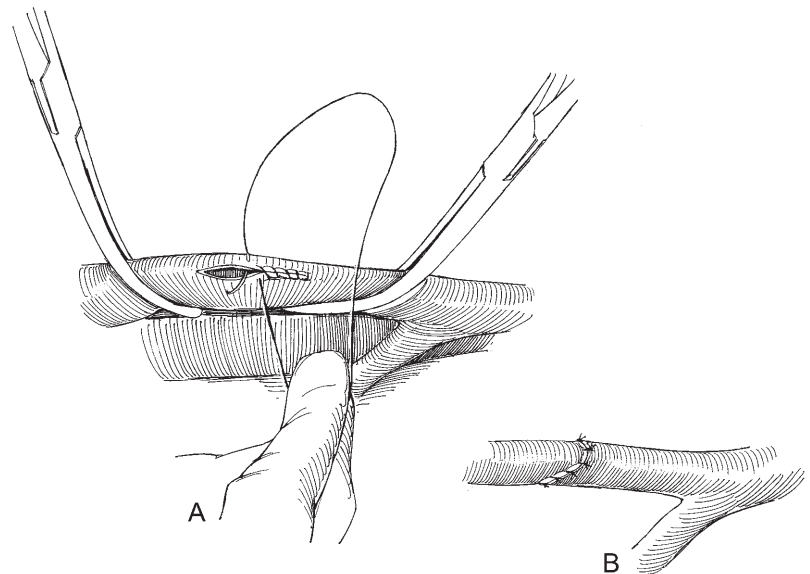


Abb. 9.10 Versorgung einer Verletzung der A. iliaca externa. **A:** Fortlaufender Verschluss einer tangentialen Verletzung. **B:** Reanastomose.

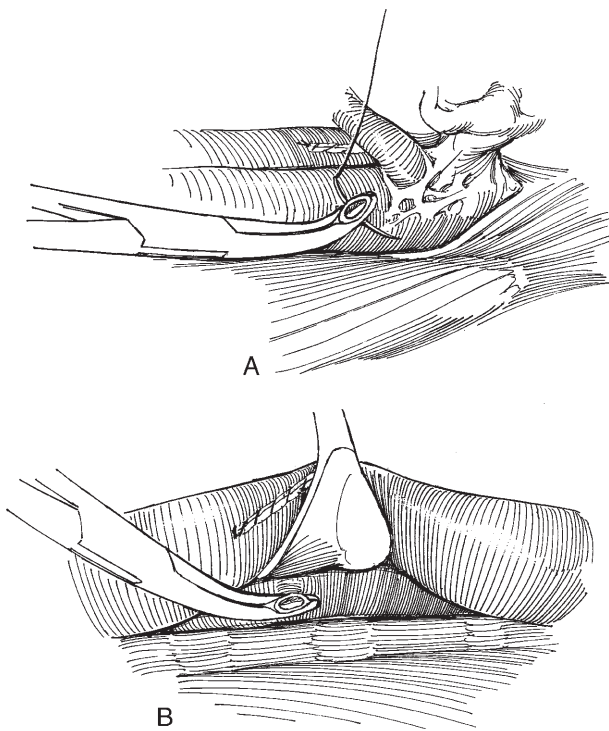


Abb. 9.11 Versorgung des Stumpfes der A. renalis links (**A**) und rechts (**B**).

Rechts wird der Stumpf mit einem Stieltupfer oder manuell komprimiert und die Aorta durch Anheben der V. cava mobilisiert. Der Stumpf wird angeklemt und mit einer Durchstechungsligatur versehen (➤ Abb. 9.11B). Bevor bei einer schwierigen Nephrektomie eine Klemme auf die **rechte** A. renalis gesetzt wird, sollte kranial und kaudal die V. cava von der Aorta wegpräpariert werden, damit die Aorta bei einem Notfall rasch abgeklemmt werden kann.

9.2.5 Arterielle Resektion

Wenn eine partielle arterielle Resektion erforderlich ist, wird nach proximaler und distaler Kontrolle des Blutstroms das in den

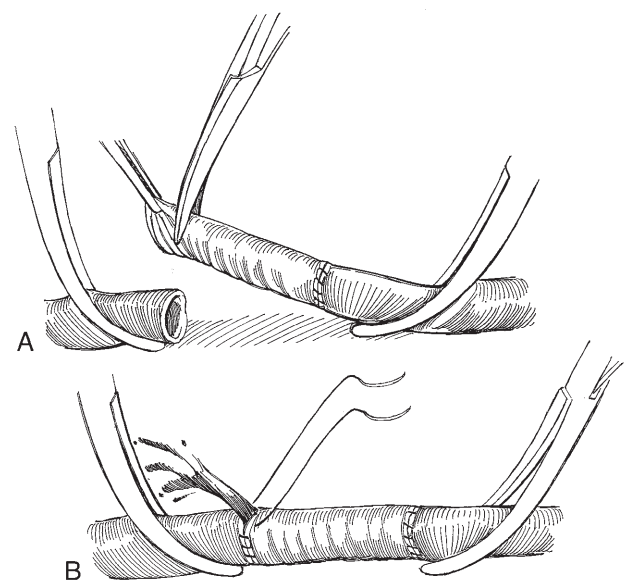


Abb. 9.12 Einbringen eines Gefäßinterponats nach partieller Arterienresektion.

Krankheitsprozess involvierte Segment des Gefäßes reseziert. Zur Unterstützung sollte ein Gefäßchirurg hinzugezogen werden.

Bei nichtinfizierter Wunde wird eine Dacron-Gefäßprothese in ähnlicher Größe wie die Arterie ausgewählt und zum Preclotting in Patientenblut gelegt. Das intraluminale Gerinnsel wird vor der Verwendung abgesaugt. Die erste Anastomose erfolgt am schwerer zugänglichen Ende mit einer fortlaufenden Naht aus monofilamentem Nahtmaterial der Stärke 4-0 oder 5-0 (➤ Abb. 9.12A). Das Transplantat wird gedehnt und geglättet und zurechtgeschnitten. Alternativ kann ein PTFE-Transplantat verwendet werden.

Die zweite Anastomose beginnt auf der Rückseite und verläuft an beiden Seitenwänden mit einer doppelt armierten Naht nach oben. Vor komplettem Verschluss der Naht und Knüpfen des Fadens wird die proximale Klemme gelöst, um das Transplantat mit heparinierter Kochsalzlösung zu spülen (➤ Abb. 9.12B). Die Anastomose wird beendet und erst die distale und dann die proximale Klemme gelöst.

10

Bradley Champagne

Verschluss von Darmverletzungen

10.1 Dünndarmverletzungen

10.1.1 Transversale Verletzungen und kleine lokale Läsionen

Bei einer glatten Querverletzung wird an den mesenterialen und antimesenterialen Enden des Defekts eine Lembert-Naht (> Abb.

4.9) aus 3-0 Seide gesetzt (> Abb. 10.1A).

Die Fäden werden unter Spannung gesetzt (> Abb. 10.1B).

Die Öffnung wird mit Lembert-Einzelknopfnähten verschlossen, dabei die Ränder invertiert (> Abb. 10.1C).

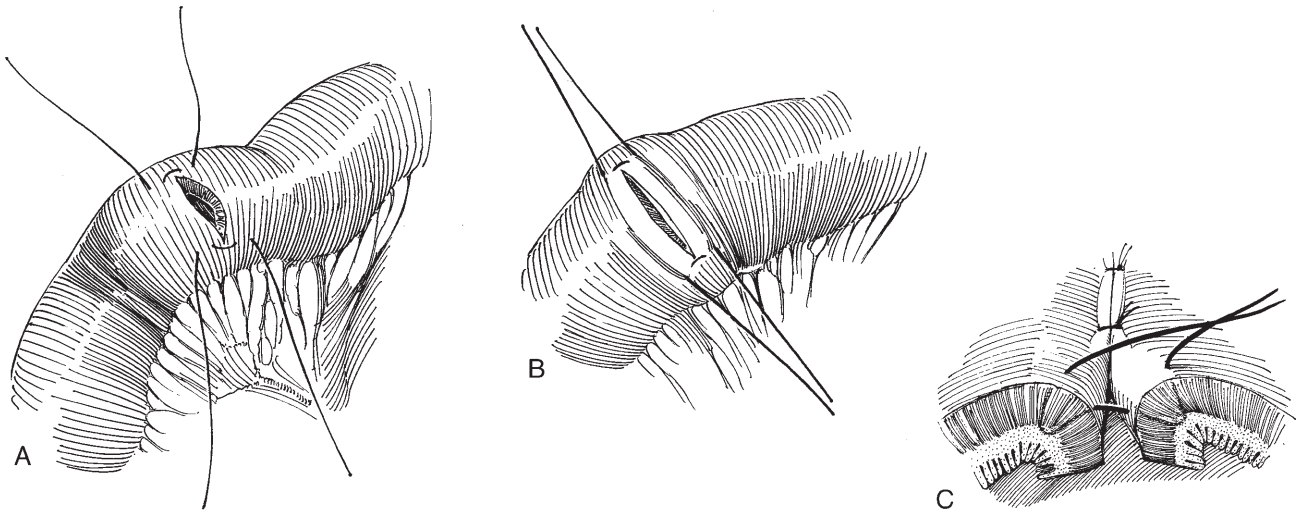


Abb. 10.1 Verschluss einer glatten Querverletzung.

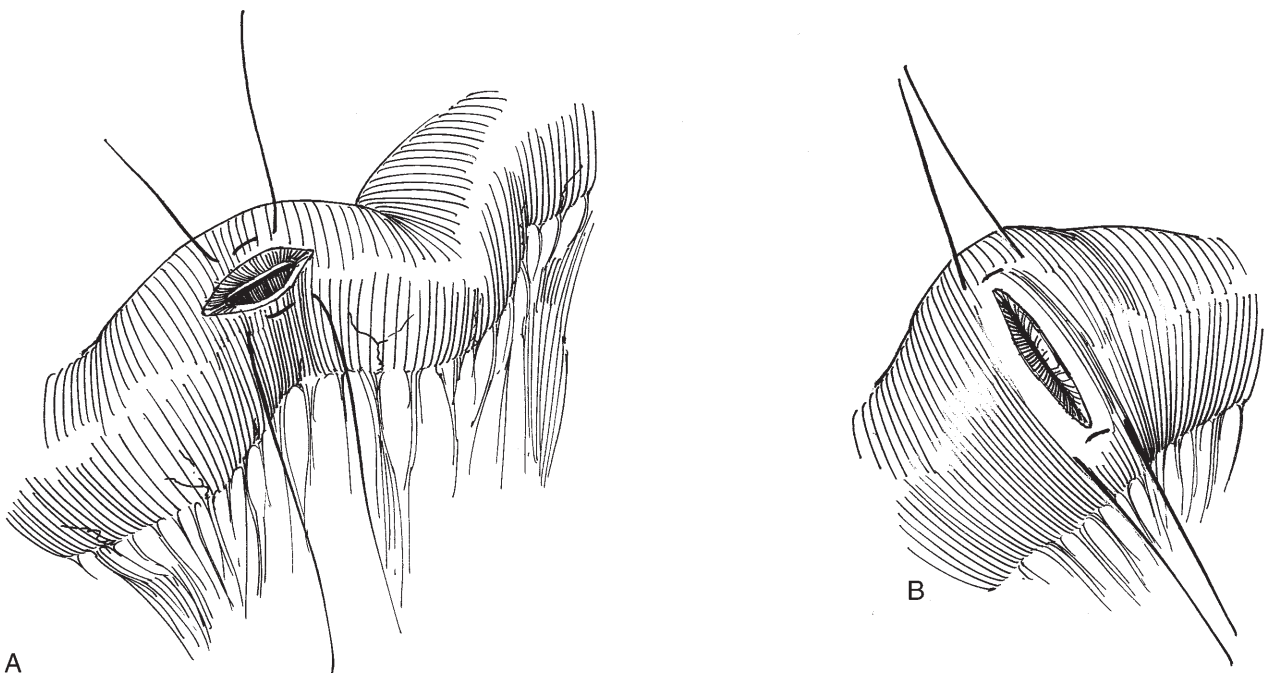


Abb. 10.2 Umwandlung einer longitudinalen in eine transversale Verletzung.

10.1.2 Longitudinale Verletzungen

Bei Verletzungen in Längsrichtung werden auf beiden Seiten Lembert-Nähte aus 3-0-Seide gesetzt, um eine kurze longitudinale Verletzung (< 3 cm) in eine Querverletzung umzuwandeln und eine Lumeneinengung zu verhindern (> Abb. 10.2). Die Fäden werden angeklammert und von einem Assistenten vorsichtig unter Spannung gehalten.

Zwischen den bereits gesetzten Fäden werden weitere Vicryl-3-0-Fäden in Abständen von 3–4 mm vorgelegt, dabei wird auf jeder Seite sukzessive durch Serosa, Muskularis, Submukosa und Serosa gestochen. Die Fäden sollten die Submukosa sicher fassen, ohne das Darmlumen zu erreichen. Anschließend werden als

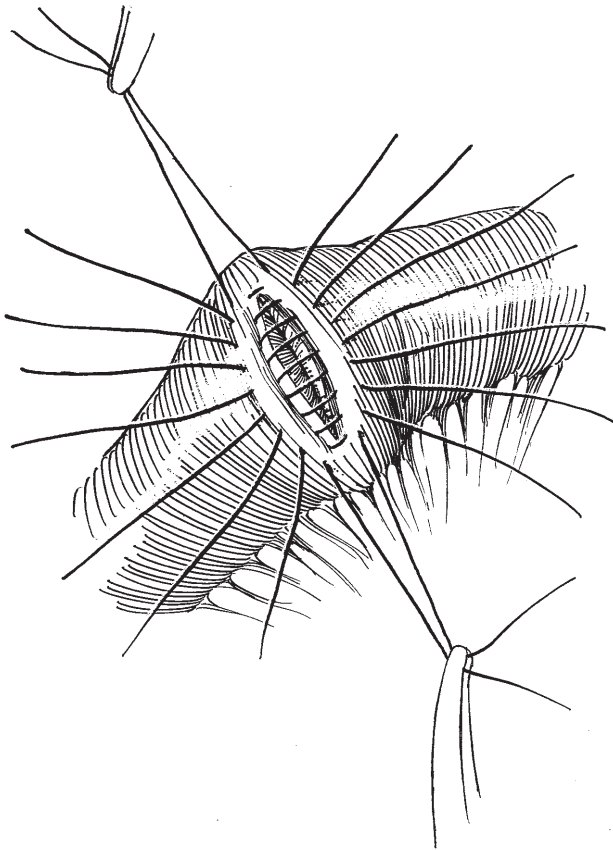


Abb. 10.3 Defektverschluss mit Lembert-Nähten.

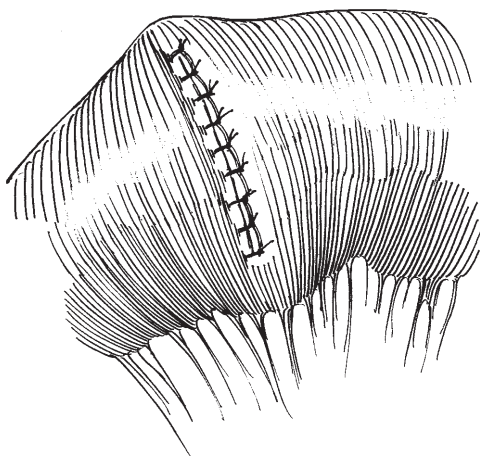


Abb. 10.4 Fertige Naht.

zweite Schicht im Abstand von 4 mm mit 4-0-Seide Lembert-Nähte gesetzt (> Abb. 10.3).

Der Assistent versenkt die Darmränder unter den Nähten mithilfe einer Moskito-Klemme, während der Operateur sukzessive die Nähte knüpft (> Abb. 10.4). Verletzungen mit einer Länge > 3 cm werden in Längsrichtung verschlossen. Führt dies zu einem verengtem Lumen, sollte das Segment reseziert und eine End-zu-End-Anastomose durchgeführt werden (> Kap. 96).

10.2 Dickdarmverletzungen

Meist kann aus einer Leckage austretender Stuhl problemlos abgesaugt werden. Behindert die Leckage die Versorgung, wird der Darm kranial und kaudal der Läsion mit Darmklemmen, die durch kleine Fenster im Mesenterium gesetzt werden, komprimiert (> Abb. 10.5) (Bänder sollten nicht verwendet werden, da sie Gefäße verletzen könnten). Die Defektränder werden angefrischt und im Abstand von jeweils 3–4 mm wird eine Nahtreihe aus Allschicht-Einzelknopfnähten mit 3-0-Vicryl vorgelegt.

Anschließend wird eine zweite Reihe Einzelknopfnähte mit 3-0-Seide platziert; diese Lembert-Nähte werden so gesetzt, dass sie die erste Nahtreihe invertieren (> Abb. 10.6).

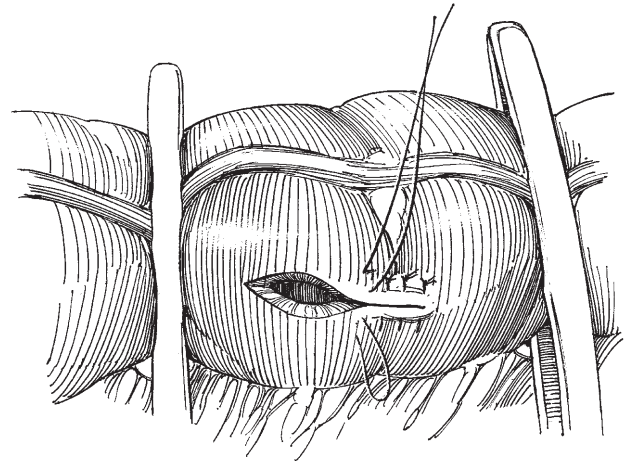


Abb. 10.5 Verschluss mit einer Nahtreihe aus Allschicht-Einzelknopfnähten.

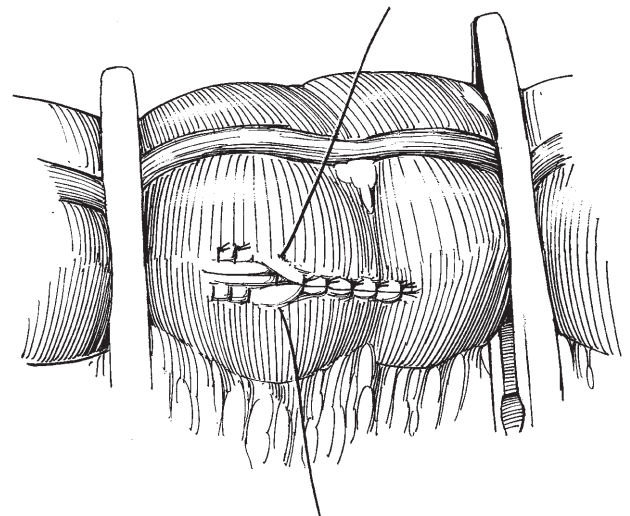


Abb. 10.6 Eine zweite Reihe aus Einzelknopfnähten invertiert die erste Reihe.

10.2.1 Rektumverletzungen

Bei einer kleinen Verletzung während einer retropubischen Prostataektomie wird die Operation vor der Versorgung zu Ende geführt. Devitale Ränder werden reseziert. Der rektale Defekt wird transversal mit Einzelknopfnähten aus synthetischen resorbierbaren Fäden der Stärke 3-0 verschlossen. Dann wird eine zweite Lage aus Lembert-Nähten mit 3-0-Seide gesetzt und die Naht durch angrenzendes Fett gedeckt. Die Wunde wird sorgfältig gespült. Das Omentum wird mobilisiert (> Kap. 7) und der Defekt gedeckt. Nachdem das Becken mit Kochsalzlösung gefüllt wurde, wird Luft in das Rektum insuffliert und das proximale Rektumlumen komprimiert, um Luftaustritte aufzudecken.

Es erfolgt eine manuelle Analsphinkterdehnung, das Becken wird reichlich gespült und Drainagen ins Becken eingelegt. Bei unsicherem Erfolg der Versorgung (in der Regel bei größeren oder

tangentialen Defekten), strahlenbedingter Darmschädigung, einer nachweisbaren Leckage bei der Luftinsufflation, unterernährten Patienten, signifikanter Kontamination oder instabilem Zustand des Patienten ist ein Ileostoma indiziert.

Wird das Rektum bei einer laparoskopischen Prostataektomie verletzt, hängt die Prognose davon ab, ob der Operateur in der Lage ist, einen zweischichtigen Verschluss, wie er bei einer offenen Operation durchgeführt werden würde, laparoskopisch durchzuführen. Wenn dies laparoskopisch nicht möglich ist, sollte der Eingriff in eine mediane Laparotomie konvertiert werden. Alternativ kann der Defekt mithilfe eines Rektoskops transanal versorgt werden, was jedoch in Steinschnittlage mühselig sein kann und meist die Anwesenheit eines kolorektalen Chirurgen erforderlich macht.

Die Versorgung von Rektumverletzungen im Rahmen einer perinealen Operation wird in > Kap. 45 besprochen.

11.1 Ausbildung in Roboterchirurgie

Derzeit existiert lediglich ein robotergestütztes laparoskopisches System: das da-Vinci-Chirurgiesystem (Intuitive Surgical, Sunnyvale, Calif.). Es besteht aus einem Stativ mit den dazugehörigen laparoskopischen Roboterarmen und 3-D-Kamera, die durch den Operateur, der an der Steuerungskonsole sitzt, geführt werden. Konzeptionell bezeichnet man dieses roboterassistierte System als „Master-“ und „Slave-“Einheit (Konsole und Stativ), was deutlich macht, dass sich die Roboterarme lediglich auf „Anweisung“ des Operateurs bewegen. Die Weiterbildung mit diesem System (Operateur, Assistent, instrumentierende Schwester) erfolgt in speziellen Kursen, die landesweit angeboten werden.

11.2 Räumlichkeiten und Kontrollen

Voraussetzung ist ein Operationssaal, der so groß ist, dass er die Geräte der Roboterchirurgie aufnehmen kann. Unterstützt werden der Assistent und die instrumentierende Schwester durch Flachbildschirme, die das intraoperative Bild (entweder 2-D oder 3-D) wiedergeben (➤ Abb. 11.1). Entscheidend für den Erfolg der Ro-

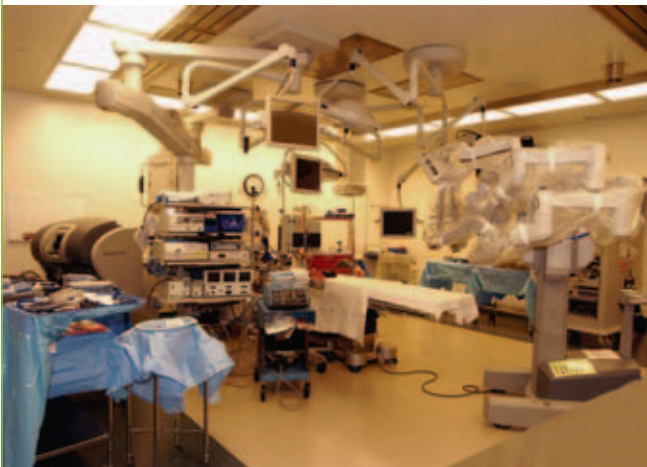

Abb. 11.1 Minimal-invasiver Operationssaal für eine robotergestützte Operation.

boterchirurgie ist die Zusammenstellung eines „Roboter-Teams“, das für einen korrekten Auf- und Abbau der Komponenten sorgt und bei Problemen entsprechend eingespielt ist.

Eine ausführliche Darstellung aller möglichen Anordnungen des Operationssystems geht über den Rahmen dieses Kapitels hinaus. Stattdessen werden die wichtigsten Komponenten vorgestellt. Das robotergestützte System besteht aus drei Komponenten:

- Stativ mit Roboterarmen: führt die Bewegungen der Operationsinstrumente im Patienten aus
- Kamerasystem: enthält Lichtquelle und 3-D-Kameraeinheit
- Steuerungskonsole: ermöglicht dem Chirurgen die Bewegung der Instrumente über Hand- und Fußkontrollen

Selbstverständlich muss der Operateur mit den grundlegenden Elementen der Steuerkonsole vertraut sein. An der Steuerungskonsole befinden sich rechts und links jeweils ein Bedienfeld (➤ Abb. 11.2).

Die Schaltfläche „UP und DOWN“ seitlich des linken Bedienfelds stellt die Höhe des Bildschirms an der Steuerungskonsole ein. Mit dem Feld „SCALING“ wählt der Chirurg zwischen drei Bewegungsskalierungen der Roboterarme. Die Standardeinstellung „FINE“ ist für den Anfänger meist ausreichend. Das Feld „SCOPE ANGLE“ ermöglicht bei entsprechender 3-D-Kamera die Ausrichtungen der Optik. Die „30° down“-Einstellung ist für Niereingriffe gut geeignet. Der für die Optik eingestellte Winkel sollte dem Winkel und der Ausrichtung der am Tisch eingeführten 3-D-Kamera entsprechen. Bei Funktionsstörungen stehen dem Operateur die Schaltflächen „SILENCE ALARMS“ und anschließend „FAULT OVERRIDE“ zur Verfügung. Durch das Auflegen der Stirn auf die entsprechende Stütze des Bildschirms wird der Roboter aktiviert. Erst dann können die Instrumente bewegt werden. Bei älteren da-Vinci-Generationen muss der grüne „READY-Knopf“ auf der rechten Bedieneinheit gedrückt werden, wenn der Roboter im Stand-by-Modus ist (der gelbe „STANDBY-Knopf“ leuchtet).

Die Bewegungen des Operateurs werden über zwei sog. „Master Controller“-Arme mit Fingerschlaufen, die mit zwei Fingern – meist Daumen und Zeigefinger – gehalten werden, auf die Roboterstativarme übertragen. Die Unterarme des Chirurgen ruhen entspannt auf den Armlehnen der chirurgischen Konsole, damit seine Körperhaltung möglichst ergonomisch ist (➤ Abb. 11.3).

Abb. 11.2 Linkes und rechtes Bedienfeld des da-Vinci-Chirurgiesystems.






Abb. 11.3 Master Controller der chirurgischen Konsole.



Abb. 11.4 Fußkontrollen der Steuerkonsole.

Mit dem „Kupplungsfußschalter“ („Clutch“) können die „Master Controller“ jederzeit repositioniert werden.

Die Fußschalterleiste umfasst von links nach rechts fünf Pedale (> Abb. 11.4):

- „CLUTCH“: gedrückt halten, um die „Master Controller“ zurückzusetzen, ohne die Instrumente im Patienten zu bewegen. Kurzes Drücken schaltet zwischen einem vorbestimmten Roboterarm und dem dritten Roboterarm um (sofern vorhanden).
- „CAMERA“: gedrückt halten, um die Position des Kameraarms durch entsprechende „Master Controller“-Bewegungen zu ändern.
- „PEDAL +/-“: reguliert die Kameraschärfe. Das neuere da Vinci S-HD-Modell verfügt über eine digitale Blende, die durch das gleichzeitige Gedrückthalten des „CAMERA“-Fußpedals aktiviert wird, während durch entsprechende Bewegungen der beiden „Master Controller“ das Bild verkleinert (Wegschieben der „Master Controller“) oder vergrößert (Heranziehen der „Master Controller“) werden kann.
- „AUX“ oder unbeschriebenes Pedal: kann mit einem bipolaren Gerät verbunden werden.
- „COAG“: Aktivierung der monopolen Koagulation.

Das da Vinci Si-Modell verwendet ein leichter bedienbares Kopplungssystem und überträgt einen Teil der Instrumentenkontrolle von den Fußpedalen auf die Handkontrollen. Außerdem kann zu Lehrzwecken oder zur Assistenz eine weitere Steuerkonsole angeschlossen werden (Doppelkonsole).

11.3 Instrumente

In der Klinik werden routinemäßig die folgenden urologischen Eingriffe durchgeführt: radikale Prostatektomie, radikale Zystektomie mit ausgedehnter Lymphadenektomie, partielle Nephrektomie, Pyeloplastik, Sakrokolpopexie und distale Harnleiterrekonstruktionen im Sinne einer Boari-Plastik oder eines Psoas-Hitch. Diese immer weiter zunehmende Rolle der roboterassistierten urologischen Eingriffe wird durch eine Vielzahl an Roboterinstrumenten, die sieben Freiheitsgrade aufweisen, unterstützt. Häufig verwendete Instrumente zeigt > Abb. 11.5. Grundsätzlich müssen die Roboterinstrumente zu Beginn der Operation unter direkter Sicht eingeführt werden, um Verletzungen zu vermeiden.

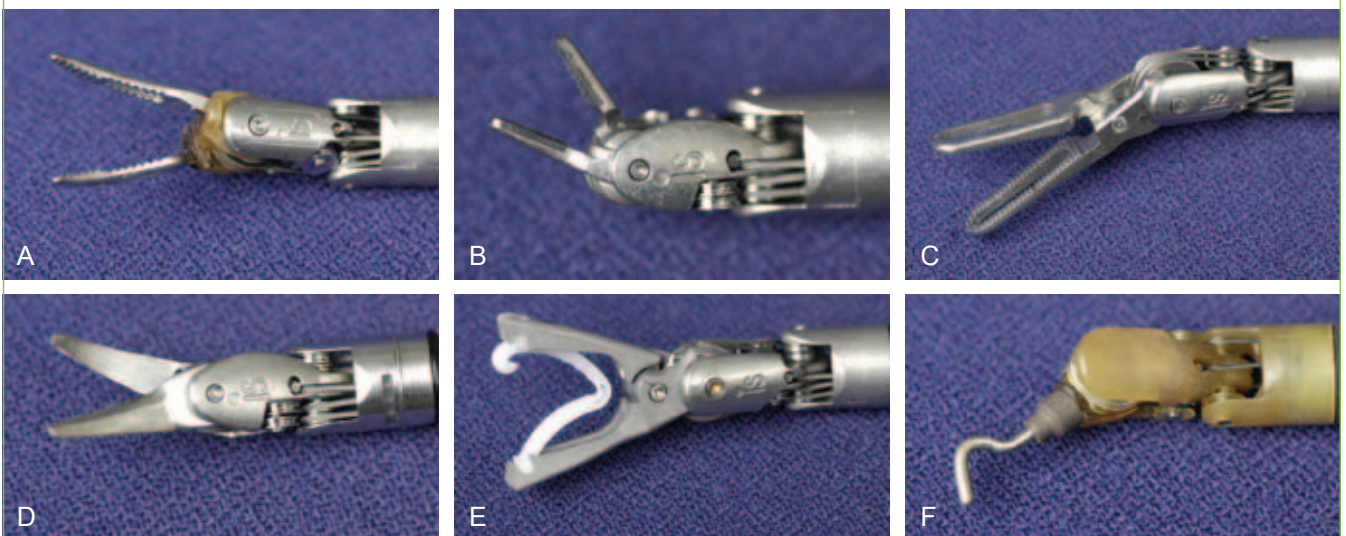


Abb. 11.5 Auswahl erhältlicher Roboterinstrumente. Gezeigt sind nur 8-mm-Instrumente. **A:** Bipolare Maryland-Pinzette. **B:** Nadelhalter: Es sind auch kleinere pädiatrische Nadelhalter verfügbar. **C:** Prograsp: Greifinstrument, das z. B. zur Dissektion von Samenblasen und Ductus deferens sowie zur Darmrektion bei radikaler Zystektomie und partieller Nephrektomie verwendet wird. **D:** Monopolare Schere. **E:** Clip-Applikator: z. B. bei der nervenschonenden Prostatektomie oder bei Nierenoperationen zur präzisen Platzierung von Weck Hem-o-lok Clips (Teflex, Research Triangle Park, N. C.). **F:** Monopolärer Haken.

11.4 Abdominaler Zugang und Platzieren der Ports

Die abdominalen, extraperitonealen und retroperitonealen Zugänge werden in > Kap. 3 besprochen. An dieser Stelle wird auf die Besonderheiten bei der Portplatzierung der roboterassistierten Laparoskopie eingegangen.

Zum Einbringen der Ports verwenden wir bei allen roboterassistierten Operationen eine zusätzliche 10 mm laparoskopische Standard-Videokamera. Sie ist vor allem bei gleichzeitigem Einsatz von Ballontrokaren zur Dissektion für den extraperitonealen Becken- oder retroperitonealen Nierenzugang nützlich. Über die 10-mm-Balldissektionstrokare kann die 12-mm-Roberoptik nicht eingeführt werden. Außerdem ist die manuelle Führung der Roberoptik wegen ihrer Größe und ihres Gewichts bei der Portplatzierung eher ungeeignet.

Die Trokare für die Roboterinstrumente rechtwinklig zur Haut und nicht in Richtung auf das Zielorgan eingeführt. Dies gilt insbesondere bei adipösen Patienten, bei denen die Instrumente im Abdomen bei nicht rechtwinkliger Ausrichtung der Trokare einen zu geringen Abstand aufweisen können. Um eine ausreichende Beweglichkeit der Roboterinstrumente aufgrund von Kollisionen der Roboterarme zu gewährleisten, müssen die Ports einen Abstand von mindestens 8 cm zueinander aufweisen. Eine dicke schwarze Linie auf der Robotertrokarhülse markiert das „Zentrum“ des Trokars und dient als optischer Kontrollpunkt für die Trokarhülsenvorschubtiefe. Eine korrekte Platzierung reduziert Reibung und Verletzungen des Patientengewebes. Bei zu kurzer Instrumentenreichweite können die Trokare jedoch über diesen Punkt hinaus vorgeschoben werden, z. B. bei der urethrovesikalen Anastomose im Rahmen einer radikalen Prostatektomie.

11.5 Aufgaben des assistierenden Chirurgen

Die wichtigsten Aufgaben beinhalten das Anschließen des Roboters, das Wechseln der Roboterinstrumente, die Retraktion, das Absaugen sowie das Anreichen und Entfernen von Nähten. Die Kommunikation zwischen dem Chirurgen an der Steuerkonsole und dem Assistenten wird durch ein Lautsprecher-Mikrofon-System vereinfacht. Die verbale Kommunikation ist insbesondere beim Entfernen der Nähte entscheidend. Der Assistent in unserer Klinik sagt z. B. beim Anreichen bzw. Entfernen einer Naht: „Nadel drin“ bzw. „Nadel draußen“, damit zum Ende der Operation die genaue Anzahl der Nähte festgestellt werden kann. Der Assistent hat seinen eigenen sterilen Instrumententisch, sodass er eigenständig Instrumente wechseln kann, ohne eine Operationsschwester zu bemühen. Um Kollisionen zu vermeiden, kann ein längerer Sauger verwendet werden – damit ist ein größerer Abstand zwischen den Händen des Assistenten und den Roboterarmen gewährleistet.

Die Bedeutung der ausgezeichneten Visualisierung des Operationsgebiets für den Operateur und seinen Assistenten kann nicht genug betont werden. Die Roboterkamera wird außerhalb des Körpers angewärmt, sodass sie nicht während des Eingriffs beschlägt (> Abb. 11.6). Der höhenverstellbare Flachbildschirm überlässt es dem assistierenden Chirurgen, ob er während des Eingriffs stehen oder sitzen möchte. Durch das duale Kamerasystem der Steuerkonsole wird eine dreidimensionale Darstellung des Operationsfelds für den Operateur generiert. Obwohl sie unseres Erachtens nach nicht immer erforderlich ist, kann auch der




Abb. 11.6 In einem Wärmebad sicher verwahrte Roboterlinse.

assistierende Chirurg mithilfe spezieller Monitore die Operation in dreidimensionaler Darstellung verfolgen. Falls das Operationsbild des assistierenden Chirurgen auf einem „Auge“ verschmutzt, kann der Operationsspringer einfach auf das kontralaterale 2-D-Linsenbild umschalten.

11.6 Knotentechniken der Roboterchirurgie

Das Knoten mit dem robotischen Nadelhalter unterscheidet sich nicht vom klassischen Instrumentenknoten der offenen Chirurgie. Dazu erfasst der Operateur die „Master Controller“, während die Unterarme und Ellenbogen weiterhin entspannt auf der Armlehne




Abb. 11.7 Naht mit Lapra-Ty-Clip an einem Ende (weißer Pfeil). Die Clips am Fadenende machen das Knüpfen von Knoten überflüssig.

liegen. Möglich sind chirurgische und Schiebeknoten. Das Nahtmaterial sollte mit der distalen Instrumentenspitze des robotischen Nadelhalters und nicht mit den weiter proximal gelegenen Branchenanteilen gefasst werden, damit die Naht nicht ausfranst oder die Nadel bricht. Wegen des nur minimalen haptischen Feed-

backs werden die Knoten anhand visueller Erfahrungswerte (= optische Haptik) geknüpft. Zusätzlich kann eine Nahtsicherung mit Lapra-Ty-Clips (Ethicon Endosurgery, Cincinnati, Ohio) erfolgen – somit sind weniger intrakorporale Knoten erforderlich (> Abb. 11.7).

Erhältlich in Ihrer Buchhandlung



Für maximale Sicherheit im OP

Der „Hinman“ gilt als DAS Standardwerk der urologischen Chirurgie. Mit mehr als 1000 Seiten deckt dieser *Atlas der urologischen Chirurgie* alle relevanten Eingriffe ab und gibt Ihnen einen Komplett-Überblick über das Fachgebiet.

- Alle wichtigen Operationsschritte werden anschaulich und gut nachvollziehbar dargestellt
- Rund 2.000 Zeichnungen und Fotos zeigen Ihnen, worauf es ankommt
- Inhalte basieren auf der 3. amerikanischen Auflage und wurden von renommierten deutschsprachigen Experten bearbeitet und z.T. kommentiert

Hinmans Atlas der urologischen Chirurgie

2017. 1.060 S., 2.000 farb. Abb., geb.

ISBN: 978-3-437-21071-6

Ca. € [D] 299,99 / € [A] 308,40

Empowering Knowledge

