

Die Praxis der zahnmedizinischen Prophylaxe

Ein Leitfaden für die Individualprophylaxe für Zahnärzte und Mitarbeiter

Bearbeitet von
Von Klaus-Dieter Hellwege

7., überarbeitete und erweiterte Auflage 2018. Buch inkl. Online-Nutzung. 304 S. Inkl. Online-Version in der
eRef. Gebunden

ISBN 978 3 13 127187 7

Format (B x L): 19,5 x 27 cm

[Weitere Fachgebiete > Medizin > Zahnmedizin > Zahnmedizin: Präventive & Restaurative, Prothetik](#)

Zu [Inhalts-](#) und [Sachverzeichnis](#)

schnell und portofrei erhältlich bei


DIE FACHBUCHHANDLUNG

Die Online-Fachbuchhandlung beek-shop.de ist spezialisiert auf Fachbücher, insbesondere Recht, Steuern und Wirtschaft. Im Sortiment finden Sie alle Medien (Bücher, Zeitschriften, CDs, eBooks, etc.) aller Verlage. Ergänzt wird das Programm durch Services wie Neuerscheinungsdienst oder Zusammenstellungen von Büchern zu Sonderpreisen. Der Shop führt mehr als 8 Millionen Produkte.

8 Hilfsmittel und Methoden zur Reinigung der Zahnzwischenräume

Die Zahnzwischenräume sind die leider zu oft vernachlässigten Stiefkinder der Mundhygiene. Die besondere Anatomie der Zahnzwischenräume mit Papillen, Col, Saumepithel und Wurzeleinziehungen sowie ihre erschwerte Zugänglichkeit machen sie zu infektionsgefährdeten Problembereichen 1. Ranges. Die Tiefe der Zahnzwischenräume nimmt vom Frontzahn- zum Backenzahnbereich hin zu. Im Molarenbereich haben die Interdentalräume eine vestibulär-orale Ausdehnung von bis zu 7 mm, im Frontzahnbereich von ca. 2–4 mm. Bezogen auf Messpunkte an den sichtbaren Zahnoberflächen begrenzen die sog. mesialen und distalen Winkellinien den Zahnzwischenraum (► Abb. 8.1). Die Winkellinien haben ihre klinische Bedeutung. Sie markieren auf der Zahnoberfläche den Bereich, an dem zahnflächenspezifisch einzusetzende Parodontalküretten (Gracey-Küretten) gewechselt werden.

Mit dem Bürstenfeld der Zahnbürste gelingt es allenfalls, die äußeren Zwickel benachbarter Approximalfächen zu reinigen. Den ganzen Zahnzwischenraum erfasst das Bürstenfeld nicht. Hier findet die Plaque ungestörte Lebensräume. Hier kann sie sich ansiedeln, vermehren und ausbreiten. Der besondere feingewebliche Aufbau des Zahnzwischenraumes macht ihn mit seinem außen-seitig liegenden Saumepithelien zu einem besonders krankheitsgefährdeten Bereich. So kann eine standortgebundene Mikroflora approximal bereits zu irreversiblen parodontalen Schäden geführt haben, während die bukkalen und lingualen Zahnfleischsäume noch völlig gesund sind. Die erschwerte Zugänglichkeit der Zahnzwischenräume begünstigt in diesen mikrobiellen Stagnationsbereichen parodontale und kariöse Erkrankungen. Gingivitis, Parodontitis und Karies sind deshalb im Erwachsenenalter in erster Linie Erkrankungen der Zahn-

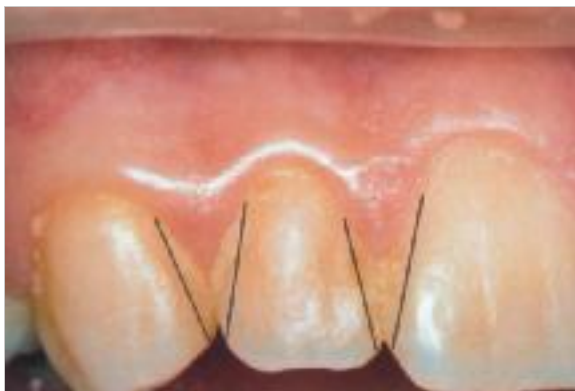

Abb. 8.1 Mesiale und distale Winkellinien begrenzen den Approximalraum auf den Zahnoberflächen.

zwischenräume. Sie sind Side specific, d. h. zahnflächenspezifisch. Aus karies- wie parodontalprophylaktischer Sicht kommt der Interdentalraumpflege größte Bedeutung zu. Obwohl ihr Stellenwert für die Erhaltung parodontaler Gesundheit höher einzuschätzen ist als die Zahnpflege der „sichtbaren“ Zahnaußenflächen mit der Zahnbürste, spielt die Zahnzwischenraumpflege zumindest in Deutschland bis in die jüngste Zeit hinein eine untergeordnete Rolle. Nur 13% der Deutschen gaben bei einer Repräsentativbefragung der Gesellschaft für Konsumforschung (GfK) an, die Zahnseide mehr oder weniger regelmäßig zu benutzen.

Merke

M!

Während von den 5 Zahnflächen eines Zahnes regelmäßig 3 mit der Zahnbürste erreicht und gesäubert werden, bleiben bei mangelhafter Interdentalraumpflege die 2 Seitenflächen der Zähne und damit 40% der Zahnoberfläche ungesäubert.

Neben den Fissuren sind die „unterputzten“ Zahnzwischenräume die am stärksten krankheitsgefährdeten Bereiche des Gebisses!

8.1 Indikationen zur Anwendung approximaler Mundhygienehilfsmittel

Die Anwendung verschiedener Hilfsmittel zur Reinigung der Zahnzwischenräume richtet sich nach der Anatomie der Interdentalräume und ihrem parodontalen Attachmentverlust (► Abb. 8.2):

- Stehen die Zähne eng zusammen und füllen Papille und Col den interdentalen Raum aus, bleibt die Zahnseide das geeignete Hilfsmittel zur Reinigung der Zahnzwischenräume.
- Hat der Rückgang der Gingiva die Zahnzwischenräume zugänglich gemacht, empfiehlt sich die Anwendung von Dreikanthölzern oder von schlanken, flexiblen Interdentalreinigern.
- Weiterer Attachmentverlust mit freiliegenden Approximal- und Wurzelflächen macht die Anwendung von Interdentalraumbürsten notwendig.
- Bei weit offenliegenden Zahnzwischenräumen und stark entblößten Zahnwurzeln sind Interdentalraumbürsten in Flaschenputzerform die Hilfsmittel der Wahl.

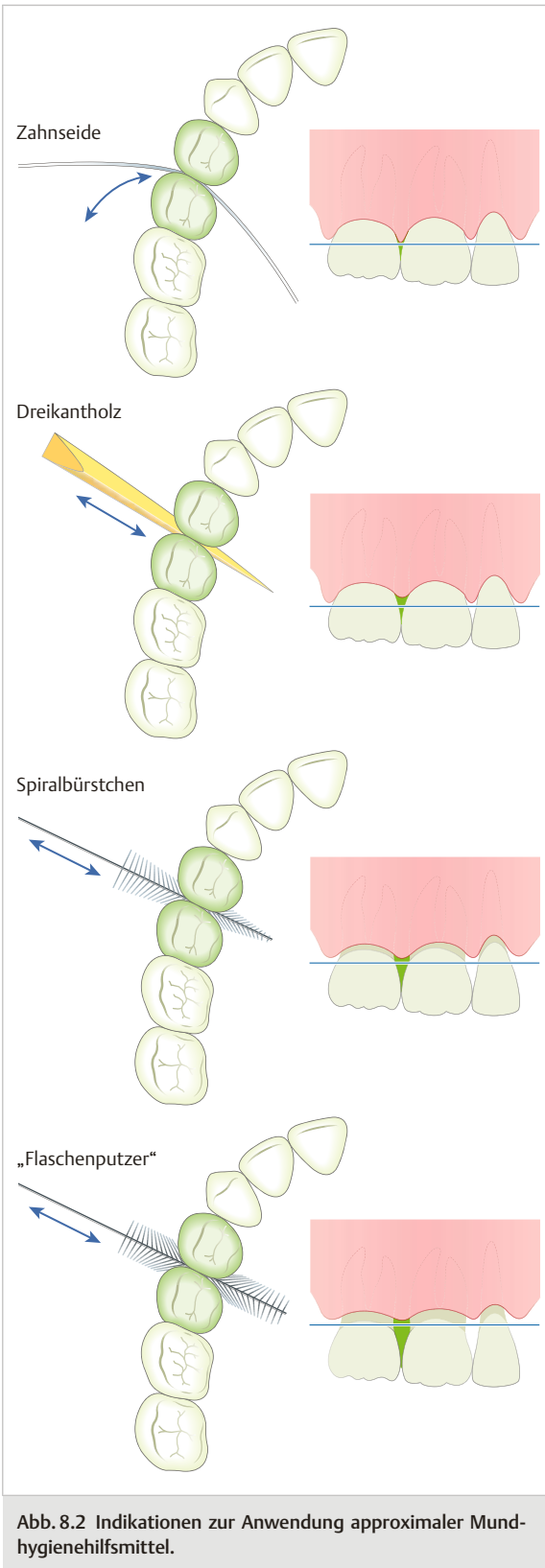


Abb. 8.2 Indikationen zur Anwendung approximaler Mundhygienehilfsmittel.

8.2 Zahnseide

Die Zahnseide fristet in Deutschland im Vergleich zum Bekanntheitsgrad der Zahnbürste noch ein Mauerblümchendasein. Marketinguntersuchungen in Deutschland zeigen, dass die Zahnseide erst ab einem Marktprofil von 10000 Befragten bekannt ist. Von Zahnärzten wird seit Jahrzehnten für die gemeinsame Anwendung von Zahnbürste und Zahnseide mit dem Slogan von „Brushing and Flossing“ (Bürsten und Fädeln) geworben.

Das Zusammenwirken von Zahnbürste und Zahnseide galt bis in die jüngste Zeit als Goldstandard der Mundhygiene. Eine klinische Überprüfung dieses seit Jahren fest verankerten Dogmas zur Mundhygiene ließ erschrocken aufhorchen.

Vergleichende Untersuchungen zur Wirksamkeit einer Mundhygiene, die einmal mit Hilfe von Zahnseide und Zahnbürste und im Gegensatz dazu, allein mit der Zahnbürste erfolgte, hatten ein unerwartetes Ergebnis. Die alleinige Zahnpflege mit Zahnbürste und fluoridhaltiger Zahnpasta ergab die gleiche karies- und parodontalprophylaktische Wirkung wie die gemeinsame Benutzung von Zahnseide und Zahnbürste.

Die Autoren kamen nach der Auswertung von 12 randomisierten kontrollierten Studien (RCT) zu dem Schluss, dass es für die karies- und parodontalprophylaktische Wirksamkeit der Zahnseide keine hinreichende Evidenz gibt. Eine unveränderte Empfehlung für den Gebrauch der Zahnseide bezieht sich allein auf enge Zahnzwischenräume, die für andere Hilfsmittel nicht zugänglich sind. Dies trifft insbesondere auf das jugendliche Gebiss zu.

Unbeeindruckt von den kritischen Ergebnissen der Forscher schreibt die American Dental Association (ADA) weiter auf ihrer Webseite: „Fädeln ist ein wesentlicher Teil guter Vorsorge für gesunde Zähne und gesundes Zahnfleisch.“ Der Autor ergänzt: insbesondere wenn die Zahnseide zusätzlich fluoridiert ist.

Die Reihenfolge, mit der Zahnseide und Zahnbürste in der täglichen Zahnpflege eingesetzt werden, beginnt regelmäßig mit der Säuberung der Zahnzwischenräume durch die Zahnseide. Ihr folgt die Reinigung der Zahnoberflächen mit der Zahnbürste und einer fluoridhaltigen Zahnpaste.

Reihenfolge guter Zahnpflege:

1. Zahnzwischenraumpflege, indikationsabhängig: Zahnzwischenraumbürsten, Zahnzwischenraumreiniger, Air Floss Ultra
2. Zahnpflege mit indikationsabhängig ausgewählten Zahnbürsten und fluoridhaltiger Zahnpasta sowie mit antibakteriellen Wirkstoffen
3. anschließend den Zahnpastenschaum für ca. 30 s durch die Zahnzwischenräume ziehen
4. ausspülen
5. Zungenreiniger

Begründet ist diese Reihenfolge, weil die anfängliche Belagsentfernung in den Zahnezwischenräumen die Benetzung der mineralischen Oberfläche des Zahnschmelzes mit Fluoriden deutlich verbessert. Der Zahnpastenschaum, der nach der Zahnpflege durch die Zahnezwischenräume ($\geq 30s$) gezogen wird, wirkt wie eine zusätzliche kostenlose Zahnspülung.

Diese aus der Praxis bekannte Empfehlung hat in gut überwachten Studien in Schweden [13] ihre wissenschaftliche Anerkennung befunden. Sie bewies die hohe kariesprophylaktische Schutzwirkung dieser einfachen Maßnahme: Kariesreduktion: 27 %.

Die tägliche Anwendung von Zahnseide reduziert nicht nur die Karieshäufigkeit approximaler Zahnflächen, ihr regelmäßiger Gebrauch erhält zugleich gesunde Zahnfleischsaumverhältnisse. Entzündungsfreiheit im Interdentalbereich ist ein Leitsymptom guter Mundhygiene.

Nur in wenigen approximalen Zahnbereichen ist die Belagsentfernung mit der Zahnseide nicht möglich. Ausgeprägte, nierenförmige Wurzelquerschnitte erster Prämolaren sind hierfür ein Beispiel. Die Zahnseide spannt sich gradlinig über die konkaven Wurzeleinziehungen. Sie erreicht nicht die geschützt, wie in einem Kanal liegende Plaque. Approximale Wurzeleinziehungen und -teilungsstellen (Furkationen) lassen sich mit Dreikanthölzern oder Zahnezwischenraumbürsten erfassen.

8.2.1 Zahnseidearten

Der Handel bietet Zahnseide in verschiedenen Modifikationen an:

- als gewachste oder leicht gewachste Zahnseide
- als ungewachste Zahnseide
- als Superfloss
- als gewebte, weiche Zahnseiden, angereichert mit kariesprophylaktischen und aromatischen Wirkstoffen

Die verschiedenen Zahnseidearten haben je nach ihrem Durchmesser und ihrer Oberflächenbeschaffenheit unterschiedliche Indikationsbereiche.

Gewachste oder leicht gewachste Zahnseide

Der Gebrauch gewachster Zahnseide legt einen dünnen Wachsfilm auf die approximalen Zahnoberflächen. Er behindert die interdental Fluoridierung des Oberflächen-

schmelzes. Gewachste Zahnseiden sind oft zu dick, um sie durch enge Kontaktbereiche zu führen. Ihr täglicher Gebrauch öffnet – gegen die natürliche Mesialdrift der Zähne gerichtet – die Kontaktflächen benachbarter Zähne. Dicke, gewachste Zahnseide begünstigt so das Einpressen von Fleischfasern und Speiseresten in die geöffneten Zahnezwischenräume. Gewachste Zahnseiden sind für die Reinigung der Interdentalräume wenig geeignet. Ihr Einsatz sollte sich auf die Fixierung von Kofferdam-Gummis beschränken.

Ungewachste Zahnseide

Dünne, ungewachste Zahnseiden werden in großer Vielfalt angeboten. Ihr Faden kann gewebt sein (z.B. Reach, Johnson und Johnson). Er kann aus nicht auffasernden Monofäden bestehen. Sie werden aus „expandiertem Polytetrafluorethylen“ (PFTE) hergestellt (z.B. Glide, Gore-tex). Klassisch sind die aus ungezählten Nylonfäden gewirnten Zahnseiden (z.B. Butler, right kind). Sie fasn an rauen Oberflächen auf.

In der Hand des Patienten können sie eine diagnostische Hilfe sein. Das Hängenbleiben der Zahnseide beim Fädeln lässt kariöse Defekte im Zahnezwischenraum erkennen. Mit dünnen Zahnseiden lassen sich eventuell überpresste Füllungsgränder noch plastischer, Non-Gamma-2-Amalgamfüllungen unmittelbar nach dem Entfernen von Keilen und Matrizenbändern glätten. Dünne Zahnseiden helfen ferner, die perfekte Randgestaltung zahntechnischer Arbeiten zu überprüfen.

Um zusätzlich zur mechanischen Reinigung auch eine vorbeugend/präventiv-medikamentöse Wirkung im Zahnezwischenraum möglich zu machen, sind einige Zahnseiden mit Trägerstoffen wie Natriumfluorid, Natriumhydrogenkarbonat (Backpulver), Aminfluorid, Chlorhexidin, Geschmackskorrigentien u. a.m. imprägniert.

Superfloss (Flauschfaden)

Als Modifikation der Zahnseide wird eine im Mittelteil aufgebauchte Zahnseide als Superfloss am Markt angeboten. Superfloss besteht aus 3 verschiedenen gestalteten Anteilen:

- einem versteiften Einfädelstück,
- einem aufgebauchten Mittelstück
- einem längeren ungewachsten Endstück (► Abb. 8.3).




Abb. 8.3 Flauschfaden (Superfloss) mit versteiftem Einfädelteil (1), aufgebauchtem Mittelteil (2) und ungewachstem Fädelteil (3).

Superfloss hat sich aus praxisnaher Erfahrung bei der Reinigung festsitzenden Zahnersatzes und bei der Hygiene von Implantatversorgungen bewährt. Getränkt in CHX 0,2% oder bestrichen mit antimikrobiellem Gel (CHX 2%) eignet sich Superfloss bestens als Medikamententräger. Eine Einfädelschleife zieht Superfloss mit seinem versteiften Einfädelsstück durch jede proximale Engstelle.

Dento-Tape

Dento-Tape wird als flaches, gewachstes Zahnband angeboten. Seine Anwendung wird für offene Interdentalräume empfohlen. Dento-Tape bietet neben den bereits erläuterten Nachteilen gewachster Zahnseide keine erkennbaren Vorteile. Offene Interdentalräume sind besser mit Interdentalraumbürsten und Dreikanthölzern zu reinigen als mit Dento-Tape.

8.2.2 Handhabung der Zahnseide

Man benötigt einen langen Zahnseidenfaden, um in einem vollbezahnten Gebiss sämtliche Zahnzwischenräume mit einem jeweils frischen Stück Zahnseide zu reinigen. Mit der Zahnseide sollte der Patient nicht sparen. Gewöhnlich ist für die Säuberung der 30 Zahnzwischenräume eines vollständigen Gebisses einschließlich der 4 distalen Flächen der endständigen Zähne ein ca. 50 cm langer Faden ausreichend. Er wird dem Zahnseidenspender entnommen.

Zahnseide lässt sich geschickt handhaben, wenn ein Ende der Zahnseide um den Mittelfinger der rechten Hand gewickelt und das andere Ende mit wenigen Wicklungen am Mittelfinger der linken Hand festgesetzt wird. Zwischen den beiden Mittelfingern verbleibt ein freies Stück Zahnseide. Es ist ca. 10 cm lang: entsprechend einem Doppeldauenabstand (► Abb. 8.4). Daumen und Zeigefinger spannen den Zahnseidenfaden und führen ein ca. 2 cm langes Stück vorsichtig zwischen die Kontaktflächen der Zähne.

Um ein plötzliches, unkontrolliertes Einschnappen der Zahnseide in den Zahnzwischenraum zu vermeiden, wird die Zahnseide schräg und mit einer langsam sägenden Bewegung durch die Kontaktflächen der Zähne bewegt. Eine sichere Führung findet die Zahnseide, wenn ihr die Seitenflächen der Zähne als Führungsflächen dienen. Nur die kontrollierte Handhabung der Zahnseide gibt dem Patienten Sicherheit und darauf aufbauend die entsprechende Routine im richtigen Gebrauch dieses wichtigen Mundhygienemittels. Die Unterweisung des Patienten in der Anwendung der Zahnseide wird zunächst an einem elastischen Modell (Hersteller: Butler) demonstriert. Schräg wird sie entlang der Seitenflächen des Zahnes vorsichtig in den Zahnzwischenraum vorgeschoben (► Abb. 8.5).




Abb. 8.4 Die Länge des Gebrauchsstücks zur Reinigung der Zahnzwischenräume entspricht ungefähr einem Doppeldauenabstand.

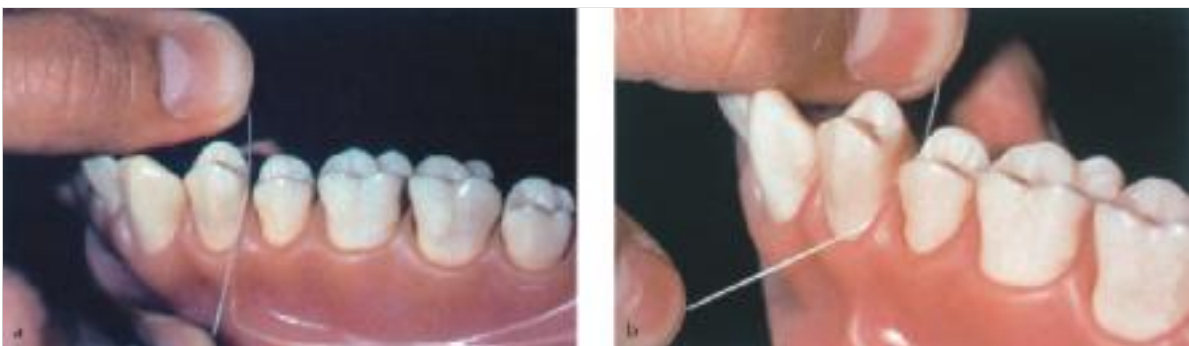

Abb. 8.5 Sichere Einführung der Zahnseide (hier am Modell).

- a Die Zahnseide wird mit einer kontrollierten, schräg entlang einer Seitenfläche des Zahns geführten Bewegung in den Zahnzwischenraum bis in die Zahnfleischfurchen geschoben.
- b Bogenförmig spannt sie sich um die zu reinigende Zahnfläche.

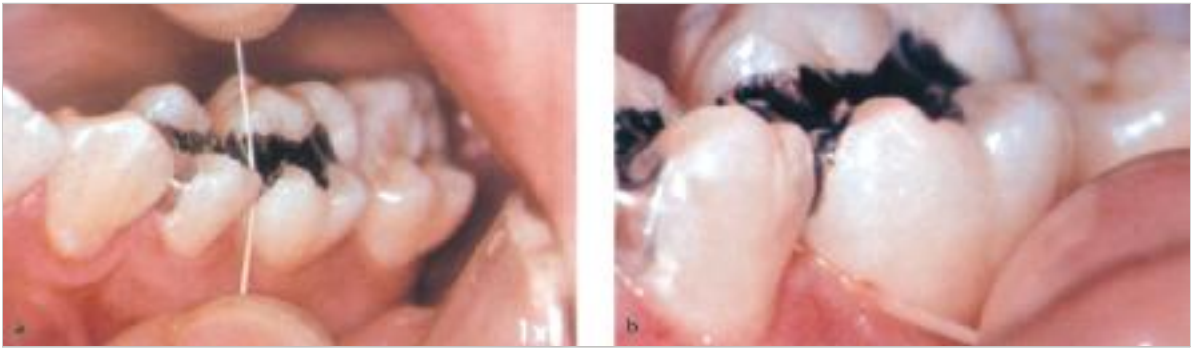


Abb. 8.6 Klinische Anwendung von Zahnseide im Seitenzahnbereich.
a Sie entfernt die Zahnbeläge supragingival.
b Auch subgingival 2–3 mm unter dem Zahnfleischsaum werden die Zahnbeläge entfernt.

Tab. 8.1 Checkliste zur systematischen Patientenunterweisung im Gebrauch der Zahnseide.

Handhabung durch den Patienten	Korrekt	Verbesserungsbedürftig
Entnahme eines ausreichend langen Zahnseidefadens (40–50 cm)	<input type="checkbox"/>	<input type="checkbox"/>
Umwickeln eines längeren Teils des Zahnseidefadens um den Mittelfinger der rechten Hand, des kürzeren Teils (ca. 5 cm) um den Mittelfinger der linken Hand	<input type="checkbox"/>	<input type="checkbox"/>
Modifikation: hängender Zahnseidefaden	<input type="checkbox"/>	<input type="checkbox"/>
Länge des Gebrauchsstücks: Doppeldauenabstand	<input type="checkbox"/>	<input type="checkbox"/>
Unterkiefer: Führung der Zahnseide nach unten, Zeigefinger und/oder Daumen liegen auf der Zahnseide	<input type="checkbox"/>	<input type="checkbox"/>
Oberkiefer: Führung der Zahnseide nach oben, Zeigefinger und/oder Daumen liegen unter der Zahnseide	<input type="checkbox"/>	<input type="checkbox"/>
Einbringen der Zahnseide in den Zahnezwischenraum: Zahnseide liegt schräg über dem Kontaktflächenbereich, sodass der bukkale Teil tiefer liegt als der palatinale	<input type="checkbox"/>	<input type="checkbox"/>
Führung der Zahnseide durch die Kontaktflächen mit einer leicht sägenden Hin- und Herbewegung	<input type="checkbox"/>	<input type="checkbox"/>
Mesiale bzw. distale Approximalflächen dienen der Zahnseide als Führungsfläche	<input type="checkbox"/>	<input type="checkbox"/>
Zahnseide wird „C“-förmig um den Zahn gespannt • Reinigung mesialer Zahnflächen: Zahnseide wird nach hinten gespannt • Reinigung distaler Zahnflächen: Zahnseide wird nach vorn gespannt	<input type="checkbox"/>	<input type="checkbox"/>
Säuberung von je einer Approximalfläche zur selben Zeit	<input type="checkbox"/>	<input type="checkbox"/>
Reinigung mit wenigen (2–3) kontrolliert geführten Auf- und Abbewegungen	<input type="checkbox"/>	<input type="checkbox"/>
Zahnseide wird bis zu 3 mm in die Zahnfleischfurche (subgingival) vorgeschoben	<input type="checkbox"/>	<input type="checkbox"/>
Zahnseide wird von der gereinigten Zahnfläche über die Papille zur Nachbarfläche gehoben	<input type="checkbox"/>	<input type="checkbox"/>
Reinigung der benachbarten Approximalflächen	<input type="checkbox"/>	<input type="checkbox"/>
Zahnseide wird mit einer nach bukkal gerichteten Bewegung aus dem Zahnezwischenraum entfernt	<input type="checkbox"/>	<input type="checkbox"/>
Ein frisches Stück Zahnseide wird für die Säuberung des nächsten Zahnezwischenraums von den Mittelfingern ab- bzw. aufgewickelt	<input type="checkbox"/>	<input type="checkbox"/>

Mit wenigen schabenden Auf- und Abbewegungen löst die Zahnseide die fest mit den Zahnoberflächen verklebten Zahnbeläge. Die Zahnseide wird bis unter den Zahnfleischsaum geführt. Sie entfernt so nicht nur die supra-gingivalen Zahnbeläge, sondern beseitigt zugleich die subgingivale Plaque. Der Zahnseidefaden reinigt zunächst eine Seitenfläche, wird dann über die Papille gehoben und säubert anschließend die benachbarte Approximalfläche mit 2–3 schabenden Auf- und Abbewegungen.

Die korrekte Handhabung der Zahnseide setzt das bei der Bass-Technik dem Patienten erläuterte Prinzip der Mundhygiene im Zahnzwischenraum fort, nämlich die Belagsentfernung über und unter dem Zahnfleischsaum.

Die Zahnseide entfernt Beläge bis zu 2–3 mm subgingival. Sie lässt sich mit Geschick und Übung in jedem Gebissbereich sicher einsetzen (► Abb. 8.6).

Die erfolgreiche Reinigung der Zahnzwischenräume erkennt der Patient an den Zahnbelägen, die sichtbar an der Zahnseide kleben bleiben. Nach der Reinigung eines Zahnzwischenraumes wird das plaqueverschmutzte Stück Zahnseide in einer leicht nach bukkal gerichteten Bewegung aus dem Zahnzwischenraum herausgezogen und mit dem noch sauberen, palatinalen Anteil der Zahnseide durch die Kontaktflächen entnommen. Die benutzte Zahnseide wird auf den Mittelfinger der einen Hand aufgewickelt und ein sauberes Stück Zahnseide vom Mittelfinger der anderen Hand abgewickelt. Das frische Stück Zahnseide säubert den nächsten Zahnzwischenraum (► Tab. 8.1).

8.2.3 Modifikation in der Handhabung der Zahnseide

Methode des hängenden Zahnseidefadens

Einigen Patienten macht die Anwendung der Zahnseide nach der beschriebenen klassischen Methode Schwierigkeiten. Sie klagen darüber, dass sich die um die Mittelfinger gewickelte Zahnseide in die Haut einschneidet und ihnen die Fingerspitzen abschnürt. In der Praxis haben sich kleine Modifikationen bewährt, mit denen die berechtigten Klagen vermieden werden können. So verzichtet die „Methode des hängenden Zahnseidefadens“ auf das starke Umwickeln der Zahnseide um beide Mittelfinger.

Bei dieser Methode wird nur ein Ende der Zahnseide mit 2–3 Wicklungen am Mittelfinger der einen Hand festgesetzt, während das andere Ende der Zahnseide mit 1 oder 2 Schlingen um die Ring- und Mittelfinger der anderen Hand gewunden wird, ansonsten aber lose von der Hand herunterhängt. Die gebeugten Ring- und Mittelfinger halten die in der Handinnenfläche laufende Zahnseide fest (► Abb. 8.7). Daumen und Zeigefinger sind frei für die Führung der Zahnseide. Nach jeder Reinigung eines Zahnzwischenraumes wird der plaquebedeckte Teil der



Abb. 8.7 Die Reinigung der Zahnzwischenräume nach der Methode des hängenden Zahnseidefadens vermeidet das unangenehme Abschnüren der Fingerspitzen.

Zahnseide auf den Mittelfinger der linken Hand aufgewickelt und ein frisches Stück vom lose hängenden Zahnseidefaden über die Ring- und Mittelfinger der rechten Hand nachgezogen.

Die Methode des hängenden Zahnseidefadens hat mehrere Vorteile:

- Sie ist leicht zu erlernen.
- Sie vermeidet das unangenehme Abschnüren der Fingerspitzen.
- Sie erlaubt eine sichere und kontrollierte Führung der Zahnseide.

8.2.4 Fehler bei der Handhabung der Zahnseide

Schmerzliche und zugleich blutige Erfahrungen im Gebrauch der Zahnseide können vermieden werden, wenn die beschriebene Handhabung der Zahnseide genau befolgt wird. Anfänger sind häufig versucht, die Zahnseide horizontal in den Zahnzwischenraum zu drücken. Dabei schnappt die Zahnseide plötzlich und unkontrolliert in den Zahnzwischenraum und spaltet wie ein Skalpell die Zahnfleischpapille. Die gleiche Gefahr besteht, wenn das zwischen Daumen und Zeigefinger geführte Zahnseidestück zu lang ist. Die Zahnseide spannt sich wie die Sehne eines Bogens über die Kontaktflächen. Wird ein Druck-

punkt überschritten, springt sie plötzlich und unkontrolliert in den Zahnezwischenraum und verletzt das Zahnfleisch. Es sei noch einmal betont, nur ein schmales, ungefähr 2 cm breites Zahnseidestück erlaubt die kontrollierte Führung der Zahnseide entlang einer Zahnführungsfläche in den Zahnezwischenraum.

8.3 Interdentalraumbürsten und -reiniger

Kritische Urteile zur kariesprophylaktischen Wirksamkeit von Zahnseiden haben den Markt für innovative Hilfsmittel zur Zahnezwischenraumpflege explodieren lassen. Ihre Anwendung wird zunehmend beliebter. Was die Zahnseide an Patient compliance verliert, gewinnen Zahnezwischenraumbürsten und Interdentalreiniger.

8.3.1 Interdentalraumbürsten

Interdentalraumbürsten werden in verschiedenen Formen und dazugehörigen Haltern angeboten. Einige lassen sich wie Kugelschreiber in die Brusttasche stecken, andere Bürstchen sind bequem in der Jackentasche zu tragen. Bei Bedarf liegen sie sowohl am Arbeitsplatz oder stehen auch bei der Autofahrt zur Verfügung. Speziell Dreikant-hölzer bewähren sich in zweierlei Hinsicht. Sie liegen griffbereit in der Mittelkonsole. Ihre Anwendung hilft beim Stressabbau im Stau und verbessert gleichzeitig die persönliche Mundhygiene (das innovative Mundhygiene-center im Auto).

Je nach der Weite des Zahnezwischenraumes sind konisch oder zylindrisch geschnittene Bürstenbesteckungen zu empfehlen. Ihre Durchmesser variieren zwischen 0,4–6 mm: von sehr fein, mittel bis extragroß. Mit mehrmaligen, horizontalen Bürstenbewegungen reinigen sie die Approximalräume. Unter fließendem Wasser werden die anhaftenden Zahnbeläge oder Speisereste nach jedem Reinigungsvorgang weggespült. Interdentalraumbürsten helfen als Medikamententräger fluoridhaltige Zahnpasten, Gingiva-Gel mit einer Kombination von CHX 0,2% und Fluorid von 0,32% oder Durimplant (lege artis) aus einer Kombination von Chlorhexidindigluconat und Chlorhexidindiacetat gezielt in infektionsgefährdete Approximalräumen zu applizieren. Der Zusatz von Zahnpasten, Fluorid-Gelen, einem Backpulver-/Wasserstoffperoxyd-Brei u. a. unterstützt die antibakterielle Wirkung in gefährdeten Hochrisikobereichen.

Die Haltung der Bürsten folgt ebenso wie bei der Anwendung der Dreikant-hölzer der Morphologie der Zahnezwischenräume. Die unangenehme Berührung empfindlicher Zahnhälse durch den spiralig-gewundenen Metall-draht in der Mitte der Interdentalraumbürsten wird neuerdings durch eine Kunststoffbeschichtung vermieden. Spiralbürsten haben nicht die Lebensdauer einer Zahnbürste. Der Patient muss wissen, dass Spiralbürsten keine

„kleinen Zahnbürsten“ sind. Sie sind Verbrauchsmaterialien, die bei regelmäßiger Anwendung nach 2–4 Wochen ersetzt werden müssen. Patienten hilft der Rat, nicht nur ein Bürstchen, sondern gleich eine Nachfüllpackung mit mehreren Bürstchen zu kaufen.

Anwendung

Zahnezwischenraumbürsten gefallen Patienten, denn sie sind einfach zu handhaben. Ihre Wirkung auf die Entfernung von Plaque und Speiseresten ist hoch effektiv und dabei deutlich zeitsparender als die Handhabung der Zahnseide. Die Auswahl geeigneter Zahnezwischenraumbürsten braucht individuelle Beratung. In Bezug auf die Auswahl muss darauf geachtet werden, dass beim Einschieben des Bürstenfelds in den Zahnezwischenraum eine deutliche Berührung zu den Approximalflächen vorhanden ist. Zu klein dimensionierten Bürstenfeldern fehlt die Reinigungswirkung. Die unterschiedlichen Geometrien der Zahnezwischenräume von Frontzähnen über Prämolaren zu den Molaren erfordern in aller Regel die Empfehlung von 2–3 unterschiedlich dimensionierten Bürstchen (► Abb. 8.8).

Im Seitenzahnbereich haben die Interdentalräume eine von anterior nach posterior zunehmende bukkolinguale Tiefe. Hier sollten zylindrisch zulaufende Bürstenfelder für die Reinigung bevorzugt werden. Ihr gradliniger Bürstenschnitt stellt sicher, dass während reinigender Hin- und Herbewegungen die Approximalflächen gleichmäßig gereinigt werden. Konisch verlaufende Bürstenfelder im Tannenbaumzuschnitt erreichen diese Wirkung, wenn sie wangenwärts und mundhöhlenseitig eingesetzt werden. Ihre Handhabung ist von der Gaumenseite her durch fehlende Sicht erschwert. Die Hauptindikation für Zahnbürsten mit Tannenbaumzuschnitt besteht für weit offene Interdentalräume vorwiegend im Front- und Backenzahnbereich.

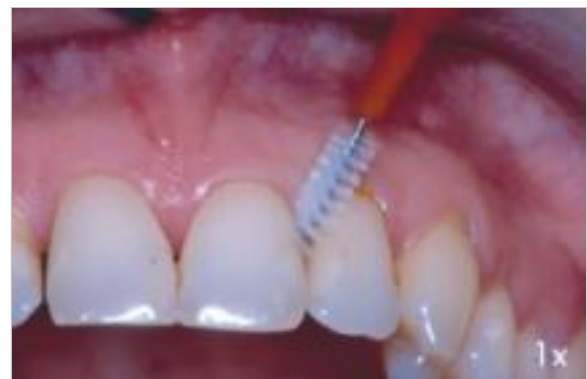

Abb. 8.8 Zahnezwischenraumbürsten sind einfach zu handhaben. Ihre Form richtet sich nach der Größe der Interdentalräume. Beim Einschieben des Bürstenfelds in den Zahnezwischenraum muss ein deutlicher Widerstand des Bürstenfelds zu den benachbarten Zahnflächen zu spüren sein.

8.3.2 Interdentalreiniger

Interdentalreiniger entscheiden sich in ihrer Machart unverkennbar von den Interdentalraumbürsten. Interdentalreiniger sind metallfrei (► Abb. 8.9). Ihre Lamellen bestehen aus Silikon, das einen Kern aus Polyamid umschließt. Die zirkulär angeordneten Lamellen umlaufen den stabilen und biegsamen Kern. Interdentalreiniger, Größe XL und mit konischem Zuschnitt, sind zur Kariesvorsorge zusätzlich mit Fluorid imprägniert. Die Kombination der Materialien sorgt für ihre Stabilität und lange Gebrauchsdauer. Sie sind hygienisch, weil leicht zu reinigen.

Anwendung

Interdentalreiniger begründen eine neue Generation von Hilfsmitteln in der Zahnzwischenraumpflege. Ihre Maße sind abgestimmt auf die jeweilige Größe der Interdentalräume. Farbcodierte Griffe erleichtern die Zuordnung und ihre Anwendung in den verschiedenen Gebissbereichen. Ihre konisch zulaufenden Formen sorgen mit den flexiblen Reinigungslamellen für eine raumfüllende Reinigung. Schonend zur Gingiva, sicher und gründlich bei der Reinigung, entfernen sie mit leichten Hin- und Herbewegungen Speisereste und die adhärente Plaque von ihrer mineralischen Unterlage. Oftmals mitgelieferte Taschenetuis erlauben ihre hygienische Aufbewahrung. So sind sie tagsüber auch außer Haus jederzeit bequem anzuwenden.

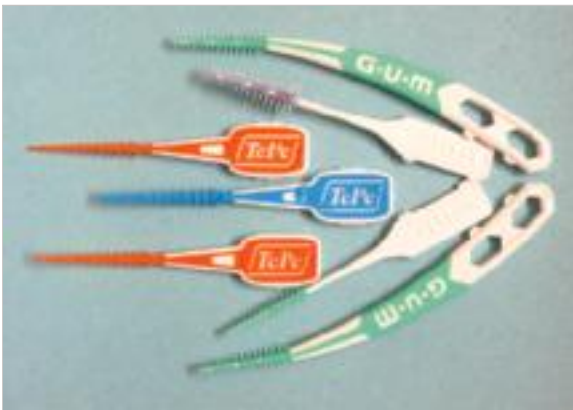

Abb. 8.9 Eine neue Generation von Hilfsmitteln zur Zahnzwischenraumreinigung sind Interdentalreiniger. Sie bestehen aus einem Polyamidkern und Reinigungslamellen aus Silikon, die zirkulär die Spitze des Interdentalreinigers umlaufen. Die Spitzen mit unterschiedlicher Geometrie sind sanft, sicher und gründlich bei der Interdentalreinigung. Die sehr empfehlenswerten, neuen Interdentalreiniger sind in kleinen Taschenetuis auch tagsüber jederzeit anwendbar.

8.3.3 Dreikanthölzer

Ganz gleich ob Zähne, Zahnersatz, Füllungen oder Implantate, ihre orale Lebensdauer ist unmittelbar mit Maßnahmen zur primären Prophylaxe verbunden. Im Bewusstsein der Bevölkerung behauptet die Zahnbürste quasi als abgesichertes Sozialkapital den 1. Platz in der Mundhygiene. Weitere prophylaktische Hilfsmittel fallen in der Wissenspräsenz der Menschen deutlich hinter sie zurück. Ein umfassenderer Blick auf die orale Prävention, der über das „Bürsten“ der Zähne hinaus auch die knöchernen, bindegewebigen und epithelialen Gewebe in die Mundhygiene einbezieht, bleibt bis heute in der Mundhygieneaufklärung unterrepräsentiert.

Die einfache Philosophie von Fädeln und Bürsten reicht nicht aus für den dauerhaften Erhalt der Zahngesundheit. Sie erfordert neben der sorgfältigen Plaqueentfernung auch kräftigende Maßnahmen zur Regeneration der parodontalen Gewebe.

Dieses Ziel erreicht die „Wunderwaffe“ Dreikantholz. Ihr fehlt leider bis heute noch weitgehend die soziale Akzeptanz. Zahnbürste, Zahnzwischenraumreiniger, Zahnseide, Zahnpasten und Mundspülungen beherrschen die Arena der industriellen Werbung und der professionellen Aufklärung in der Prävention.

Von der kräftigenden Massage auf die interdentalen Bindegewebe und Epithelien sowie von den antiinflammatorischen Wirkungen durch Dreikanthölzer sprechen nur wenige. Noch deutlicher gesagt: Die Empfehlung zur interdentalen Entfernung der Zahnplaque mit Zahnseide reicht eben nicht aus, um auf zellulärer Ebene Entzündungen in den Zahnzwischenräumen dauerhaft gesund zu halten. Selbst die kariesschützende Wirkung der Zahnseide wird in jüngster Zeit in Zweifel gezogen. Das Gesundheitsministerium der USA hat auf Grund der fehlenden Evidenz die Verwendung von Zahnseide aus seinen Empfehlungen zur Mundhygiene gestrichen. Jetzt könnte das Dreikantholz durch seine einfache Handhabung und hohe kariesschützende und antiinflammatorische Potenz auf die interdentalen Gewebe neue zahn-plus-medicinische Bedeutung und Akzeptanz gewinnen.

Vorteile, die insbesondere für ältere Patienten mit erhöhten parodontalen Erkrankungsrisiken und für alle Patienten, die mit der Zahnseide nicht zurechtkommen, zutreffen. Der unkomplizierte Gebrauch der Dreikanthölzchen geht so weit, dass Patienten erfahrungsgemäß die Anwendung mit Worten wie: „Einfach – wirksam – fühlt sich gut an!“ kommentieren.

Im Marketing werden solche Eigenschaften als „Pleasure of Use“ (Gefallen im Umgang) beschrieben. Einfachheit und gutes Mundgefühl wecken den Willen zum regelmäßigen Gebrauch. Dreikanthölzer „mag“ man. Sie sind noch heimliche Champions einer hocheffizienten Interdentalraumprophylaxe!

Kariesprophylaktische Wirkung von Dreikanthölzern

Die Hölzer (► Tab. 8.2), die für die Herstellung von Dreikanthölzern verwendet werden, zeichnen sich durch eine niedrige Oberflächenhärte aus. Sie erlauben eine optimale Wirkung auf die Reinigung und Politur der Interdentalräume. Wasser- und Speichelaufnahme geben den Dreikanthölzern elastische Eigenschaften.

Werden Dreikanthölzer für 35 min in eine 4%ige Natriumfluoridlösung getaucht und anschließend getrocknet, lagern sich in den mikroskopischen Spalten der Holzfasern die Kristalle des Natriumfluorids ein.

Eine umgekehrte Reaktion löst der Kontakt der fluoridimprägnierten Dreikanthölzer im feuchten Umfeld der Zahnezwisehraum aus. Natriumfluorid/Aminfluorid wird in das wässrige Milieu des Zahnezwisehraumes freigesetzt. Fluoride erreichen so im engen Kontakt mit dem Zahnschmelz kariesprophylaktische Konzentrationen, die ausreichen, um kariesgefährdete Zahnoberflächen, speziell auch die Wurzeloberflächen, vor der Karies zu schützen.

Die im Speichel gemessenen Fluoridkonzentrationen erreichen nach der Anwendung fluoridierter Zahnhölzer ein Niveau, das nicht nur der oberflächlichen Entkalkung von Kalziumhydroxylapatit aus dem Zahnschmelz entgegenwirkt, sondern umgekehrt auch die Remineralisation des Zahnschmelzes aus dem Speichel fördert.

Klinische Anwendung der Dreikanthölzer:

- kurzes Befeuchten der Spitzen mit Speichel
- einpressen des Dreikantholzes in die Zahnezwisehraum bis zum bündigen Kontakt mit den approximalen Zahnflächen
- 3- bis 4-malige Pumpbewegungen des Dreikantholzes

Dreikantholz: Plaquentfernung und Oberflächenveredelung

Zahnezwisehraum sind die erklärten Hochrisikobereiche jedes bezahnten Kiefers. Sie nehmen 40% der Zahnoberflächen ein. Korrekt angewendete Zahnseide umspannt diese Flächen bogenförmig. In einer reinigenden, axialen Bewegung wirkt sie wie ein Schaber. Sie löst die mit der Zahnoberfläche verbackene Plaque von ihrer Unterlage. Zahnseide erfüllt diese eine Aufgabe aber eben nur diese eine.

Trotz der guten mechanischen Reinigungswirkung der Zahnseide auf Zahnoberflächen ließ sich bei ihrer regelmäßigen Anwendung keine nachhaltige Verringerung interdentaler Entzündungen feststellen.

Für die routinemäßige Empfehlung: „Bürsten und Fäden“ gibt es auf der Grundlage der derzeitigen Studien keine Nachweise für eine verbesserte Wirksamkeit durch die regelmäßige Anwendung von Zahnseide auf die Vorbeugung gegen Karies und Parodontitis.

Hier erfüllt das Dreikantholz bei vorschrittmäßiger Anwendung wichtige, weitergehende parodontopräventive Aufgaben.

Anwendung des Dreikantholzes

Mit einer von Speichel befeuchteten Spitze wird das Dreikantholz vom oberen Rand der interdentalen Papille in den Zahnezwisehraum geschoben. Die Basis des Dreiecks zeigt wurzelwärts. Die befeuchtete Spitze ist leicht nach okklusal/inzisal gerichtet und folgt der Kontur der interdentalen Gingiva. Das elastische Holz mit seiner weichen, holzfaserigen Oberfläche wird so weit in den Zahnezwisehraum gepresst, bis seine Seitenwände bündig den mesialen und distalen Zahnflächen des interdentalen Dreiecks anliegen. Die Reinigung des Zahnezwisehraumes und die Politur der Zahnhartgewebe erfolgt durch 3–4 pumpende Hin- und Herbewegungen. Die äußeren Zwickel der Zahnezwisehraum erfasst das Dreikantholz, in dem es leicht nach mesial und distal bis zu den entsprechenden Winkellinien geneigt wird (► Abb. 8.10).

Parodontal- und kariesprophylaktische Wirkung der Dreikanthölzer

Der Entfernung und Zerstörung der supragingivalen Plaque steht die Kompression der interdentalen Gingiva zur Seite. Die Basis des Dreikantholzes verdrängt das nachgiebige Epithel- und Bindegewebe nach wurzelwärts bis zum Ausgleich des ausgeübten Andrucks. Die damit verbundene mechanische Reizung auf das interdental Parodontium hat speziell für den sensiblen, nur 2-schichtigen epithelialen Col-Bereich hohe parodontalprophylaktische Bedeutung. Krankheitsauslösende, parodontalpathogene Keime lösen hier in aller Regel erste entzündliche Veränderungen aus. Hier greift die Anwendung des Dreikantholzes heilend ein. Mit der Kompression der Gewebe öffnen sich die subgingivalen, bakteriellen Lebens-

Tab. 8.2 Kommerziell angebotene Dreikanthölzer.

Produktname	Material	Imprägnierung mit Fluorid
STIM-U-DENT	Balserholz	nein
TePe Medium	Lindenholz	Natriumfluorid (NaF)
Sanodent	Lindenholz	Natriumfluorid (NaF)
Elmex	Birkenholz	Aminfluorid (AF)
Jordan	Birkenholz	Natriumfluorid (NaF)
Paro Mikro-Sticks	Birkenholz	nein

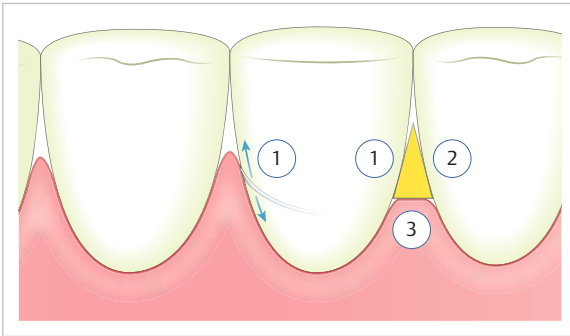


Abb. 8.10 Das bündig in den Zahnzwischenraum eingebrachte Dreikantholz (kein runder Zahnstocher) erfüllt 3 miteinander verbundene Wirkungen. Es reinigt die Zahnoberfläche und zerstört den bakteriellen Biofilm (1, 2). Seine Basis komprimiert die nachgiebige interdentale Gingiva bis zu 3 mm und stimuliert und kräftigt so die subgingivalen Bindegewebe (3). Fluoridierte Dreikanthölzer bringen zusätzlich Natriumfluorid in engen Kontakt zur Schmelzoberfläche.

räume, die von Zahnbürste und Zahnseide nicht erfasst werden können.

Die bakterielle Lebensgemeinschaft im Zahnfleischtasche und in den Zahnfleischtaschen erblickt mit der gingivalen Verdrängung zum ersten Mal „das Licht des Tages“. Die im Sulkus beheimateten anaeroben und hoch parodontopathogenen Keime werden einer „tödlichen Oxidation“ durch ihre Exposition zum freien Sauerstoff ausgesetzt. Zusätzlich reinigt, glättet, fluoridiert und entfernt das weiche Holz bakterielle Zytotoxine von den Wurzeloberflächen. Dreikanthölzer schaffen Biokompatibilität zwischen den mineralischen Zahnoberflächen und den epithelialen Weichgeweben.

Professor Jens Waerhaug (Oslo), der norwegische Vater der wissenschaftlichen Parodontologie konnte zeigen, dass Dreikanthölzer subgingivale Bereiche bis zu 3 mm belagsfrei halten können. Blieben diese subgingivalen Bereiche jedoch unberührt, lösten ihre Krankheitserreger im Taschensekret eine entzündliche Kaskade immunologischer Abwehrreaktion im menschlichen Körper aus. Ihre Symptome zeigen sich in ersten verursachten Blutungen und führen in der Folge zu den fortschreitenden Zerstörungen parodontaler Gewebe.

Die bakteriellen Hauptschurken, die zur Entstehung parodontaler Abbauprozesse beitragen, sind:

- *Aggregatibacter actinomycetem comitans*
- *Porphyromonas gingivalis*
- *Tannerella forsythia* u. a.m.

In ihrem geschützten Lebensraum bilden sie eine Vielzahl zellschädigender, zytotoxischer (cytos, grch.: Zelle) Abbauprodukte (Endotoxine). Sie sind lose an den oberflächlichen, taschenbezogenen Wurzelzement gebunden. Jede vollständige Heilung (ad integrum) des erkrankten Parodontiums verlangt im Rahmen einer kausal begrün-

deten Therapie die Entfernung des zytotoxisch veränderten Wurzelzements „bis ins Gesunde“.

Merke

M!

Auch wenn das Dreikantholz von der Industrie und Wissenschaft weitgehend ignoriert wird, hat es für die Parodontal- und Kariesprophylaxe durch seine vielfältigen Schutzwirkungen im Hochrisikobereich der Interdentalräume eine überlegene Bedeutung für die Gesundheit und Zahngesundheit.

Nutzen von Dreikanthölzern

Patienten, die vom „gesundheitlichen Nutzen“ der Dreikanthölzer überzeugt sind, berichten regelmäßig von einem Wohlfühl, das sich in ihrem Mund eingestellt hat. Sie kommentieren den klinischen Erfolg mit Worten wie: „Hat aufgehört zu bluten“, „Zahnfleisch fühlt sich fester an“, „Zähne werden wieder vom Zahnfleisch gepackt“.

Stimulation: Mit dem moderaten Druck auf die Gingiva und die subgingivalen Bindegewebe löst die Kompression einen Reiz aus, der für eine verbesserte Durchblutung der Gewebe, zusammen mit einem Anstieg der antiinflammatorischen Botenstoffe, wie Interleukin 10 (IL 10) sorgt.

Regeneration: Der Anstieg antiinflammatorischer Botenstoffe wird parallel begleitet von einer Herabmodulation der entzündungsfördernden, proinflammatorischen Botenstoffe, wie Progesteron (PGE₂), IL-1 β u. a.m. in den subgingivalen Bindegeweben. Parodontale Zerstörungsprozesse kehren sich mit der Nutzung der Zahnölzer um in Heilungsprozesse. Die parodontalen Zellgewebe finden zurück zu ihrem gesunden, zellulären Gleichgewicht (Homöostase) zwischen geweblichem Abbau und Aufbau.

Keratinisierung: Der Zyklus der gingivalen Zellerneuerung beginnt an der Basalmembran mit dem stratum germinativum und endet in der Abstoßung keratinisierter Zellen an der Oberfläche der Gingiva aus dem Stratum corneum.

Zusammen mit der Herabmodulation entzündlicher Prozesse in den subepithelialen, körpereigenen Geweben kann sich das Immunsystem jetzt uneingeschränkt neuen Schutzfunktionen im menschlichen Organismus zuwenden. Hierin liegt die bedeutende wechselseitige Beziehung zwischen Zahngesundheit und Allgemeingesundheit.

8.4 Zusammenfassung

Präventive Erläuterungen, die auf die individuelle Gebiss-situation des Patienten abgestimmt sind, finden in der Regel ihre dankbare Aufnahme. Insbesondere Erwachsene haben ein erstaunliches Bedürfnis nach personalisierten Informationen zur Mundhygiene. Krankheitserfah-