

Klinische Propädeutik der Haus- und Heimtiere

Bearbeitet von
Herausgegeben von Walter Baumgartner, und Thomas Wittek

9., aktualisierte und erweiterte Auflage 2017. Buch. 424 S. Gebunden
ISBN 978 3 13 240274 4
Format (B x L): 19,5 x 27 cm

[Weitere Fachgebiete > Medizin > Veterinärmedizin > Veterinärmedizin: Haus- & Kleintiere](#)

Zu [Inhalts-](#) und [Sachverzeichnis](#)

schnell und portofrei erhältlich bei


DIE FACHBUCHHANDLUNG

Die Online-Fachbuchhandlung beck-shop.de ist spezialisiert auf Fachbücher, insbesondere Recht, Steuern und Wirtschaft. Im Sortiment finden Sie alle Medien (Bücher, Zeitschriften, CDs, eBooks, etc.) aller Verlage. Ergänzt wird das Programm durch Services wie Neuerscheinungsdienst oder Zusammenstellungen von Büchern zu Sonderpreisen. Der Shop führt mehr als 8 Millionen Produkte.

der Herzmuskelfasern ist nicht oder nur ungenügend kontraktionsfähig und die Refraktärphase der einzelnen Muskelfasern unterschiedlich. Dies bedeutet, dass sich bei jeder Erregungswelle eine ungleich große Anzahl von Herzmuskelfasern in unterschiedlichem Ausmaße kontrahiert. Besondere Formen des P. inaequalis sind:

- **P. alternans:** Stärkere und schwächere Pulswellen wechseln sich ab.
- **P. myurus:** Eine Gruppe von Pulswellen wird immer schwächer.
- **P. dicrotus:** Pulswelle, auf die eine zweite schwächere Welle folgt, was im Prinzip ein physiologisches Geschehen ist (Aortenklappenschlusswelle), d. h., die dikrote Elevation des Pulses ist verstärkt.

P. differens: Puls, der an der rechten und linken Arterie infolge unterschiedlicher Gefäßlumina unterschiedlich ist. In geringem Ausmaß z. T. physiologisch.

Füllung des Gefäßes Verminderte Füllung ist der Ausdruck einer kardialen oder peripheren **Kreislaufinsuffizienz**, kann aber auch durch **Kontraktion der Pulsarterie** (Vasomotorenzentrum) beeinflusst sein.

Spannung des Gefäßes Ergänzend zur Palpation des Pulses kann eine Messung des Blutdruckes erfolgen. Aus den Änderungen der Spannung und des Lumens (aber auch des Schlagvolumens) ergeben sich folgende Pulsformen:

- **P. durus** (harter Puls): Die Arterie ist hart gespannt. Dieser Puls tritt bei hohem Blutdruck auf.
- **P. contractus** (drahtförmiger Puls): Der Puls ist hart und die Arterie ist gleichzeitig schlecht gefüllt bzw. klein. Er findet sich bei mit Kreislaufschwäche einhergehenden Sympathikotonien.
- **P. mollis** (weicher Puls): Die Wand der Arterie ist weich und lässt sich leicht eindrücken; sie ist schlecht gespannt. P. mollis weist auf Aortenstenose hin.
- **P. filiformis** (fadenförmiger Puls): schwacher, kleiner und zugleich weicher Puls. Die Arterie ist schlecht gefüllt und schlecht gespannt.
- **Gefäßschwirren:** Erzittern, Schwirren der Gefäßwand anstelle des Pulsschlages bei Verengungen des Gefäßlumens (Blutgerinnsel) bzw. bei übermäßiger Strömungsgeschwindigkeit in dem Gefäß (A. uterina bei der trächtigen Gebärmutter) und bei Anämie.

Ein **Aneurysma** (Gefäßerweiterung) erkennt man am größeren Gefäßlumen und dem deutlicheren Pulsschlag.

4.8 Untersuchung des Kopfes

4.8.1 Auge und Lidbindehaut

Zur Untersuchung der Reflexe am Auge siehe neurologischer Untersuchungsgang (S.231), zu weiterführenden Untersuchungen siehe ophthalmologischer Untersuchungsgang (S.315).

■ Hintergrund und Durchführung

Am Auge werden zunächst durch Adspektion untersucht:

- **Umgebung des Auges:** Umfangsvermehrungen, Ausflüsse, Hautveränderungen

- **Augenlider:** Lidspalte, Stellung, Bewegung und Umfang
- **Bulbi:** Bulbusgröße
- **Lidbindehaut:** Zu diesem Zweck drückt man beim **Großtier** mit dem Zeigefinger auf das obere Augenlid und damit den hinteren oberen Quadranten des Bulbus in die Tiefe und zieht gleichzeitig mit dem Daumen das Unterlid herab, dabei fällt der Blinkknorpel vor (Abb. 4.42). Man macht dies am linken Auge mit der rechten Hand und am rechten Auge mit der linken Hand. Beim Wiederkäuer, bei Neuweltkamelen und beim Schwein wird diese Untersuchung vorzugsweise mit zwei Händen durchgeführt (Abb. 4.43). Bei den **Kleintieren** zieht man mit den Daumen beider Hände Ober- und Unterlid auseinander, wobei gleichzeitig ein Druck auf den Bulbus ausgeübt wird, sodass der Blinkknorpel vorfällt.
- **Sklera:** Zur Besichtigung der Sklera wird der Kopf etwas um seine Längsachse nach oben gedreht und eventuell das obere Augenlid ohne Druck weiter hochgezogen. An der Sklera werden die Farbe und das mögliche Vorhandensein einer Gefäßinjektion beurteilt.

Außerdem sind für die Innere Medizin zu beurteilen: Durchsichtigkeit der Hornhaut, Fremdkörper, Blut oder Eiter in der vorderen Augenkammer, Struktur und Pigmentierung der Iris, Trübung der Linse sowie Lage, Durchmesser und Form der Pupille, Strabismus und Nystagmus. Untersuchungen des Augeninneren (S.318) müssen unter Zuhilfenahme von Augenspiegeln durchgeführt werden.



Die Lidbindehäute können isoliert durch Herunterziehen des Unterlides bzw. Hochziehen des Oberlides betrachtet werden. Von Vorteil ist die simultane Untersuchung, indem die Daumen am Unterlid und am Oberlid platziert werden, die Lider dann auseinandergezogen werden und durch gleichzeitigen sanften Druck auf den Augenvulbus von dorsal und medial das 3. Augenlid (Blinkknorpel) sichtbar gemacht (vorfällt) wird (Abb. 4.44). Durch Überstrecken des Kopfes nach oben bei gleichzeitigem Zurückziehen des Oberlides können die Skleren und dort vorhandene Gefäße beurteilt werden. ◀

Die Untersuchung der Lidbindehäute erfolgt nach den allgemeinen Kriterien zur Untersuchung der Schleimhäute.



Abb. 4.42 Untersuchung der Lidbindehaut beim Großtier. Der Zeigefinger übt Druck auf das obere Augenlid und den Bulbus aus, der Daumen zieht das Unterlid herab.

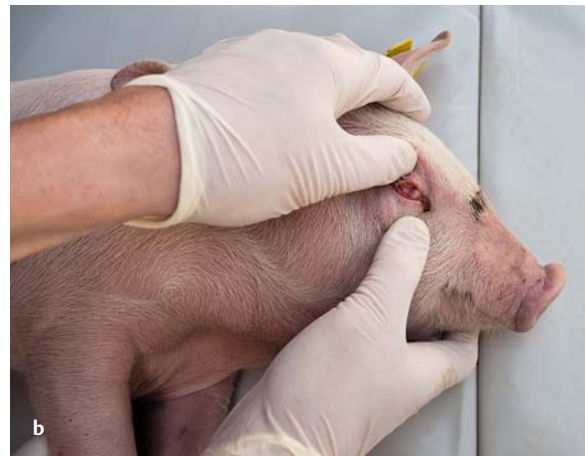
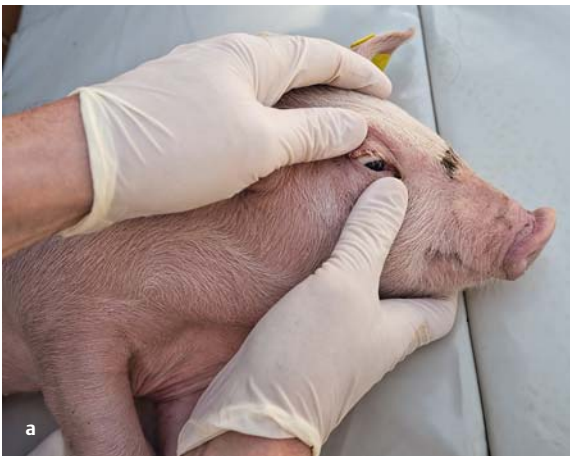
Abb. 4.43 Untersuchung der Konjunktiven am Blinkknorpel (3. Augenlid) beim Schwein.

- a Grundhaltung.
b Induzierter Nickhautprolaps.

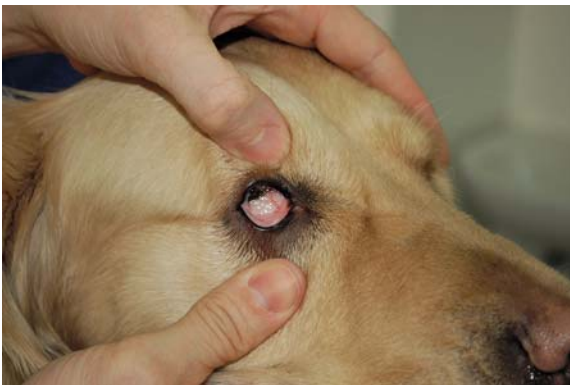

Abb. 4.44 Simultane Untersuchung der Bindehäute von Ober- und Unterlid.

ALLGEMEINES ZUR UNTERSUCHUNG VON SCHLEIMHÄUTEN

Hintergrund und Durchführung

Die Untersuchung soll bei Tageslicht vorgenommen werden. Wenn dieses nicht ausreicht, werden eine Taschenlampe, eine Augenlampe, eine elektrische Handlampe oder ein Reflektor (Spiegel) mit möglichst hellem und tageslichtähnlichem Licht verwendet.

Beurteilt werden:

- **Umgebung der betreffenden Körperöffnung**
- **Ausflüsse:** Die Umgebung der Körperöffnung ist unverändert. Ausfluss besteht physiologischerweise nicht.
- **Farbe:** Die unpigmentierte Schleimhaut ist wegen der ziemlich oberflächlich liegenden Blutgefäße blassrosa bis rosarot, abhängig von der Menge des durchströmenden Blutes und von dessen Gehalt an Erythrozyten bzw. Hämoglobin. Bei bestimmten Tierarten bzw. Rassen kann durch Einlagerung von schwarzem Pigment die Schleimhaut diffus oder fleckenförmig dunkler bis schwarz verfärbt sein. Eine derartige Pigmentierung wird nur dann im Befund festgehalten, wenn dadurch die Beurteilung der physiologischen Farbe der Schleimhaut nur bedingt möglich ist. Eine ggr. Gelbverfärbung (**Ikterus**, s. u.) kann nur an einer anämischen Schleimhaut beurteilt werden. Bei normal durchbluteten Schleimhäuten sieht man erst mgr. Ikterus

deutlich. Man zieht daher zur Beurteilung des Ikterus besonders schlecht durchblutete Schleimhäute heran, das ist die Sklera bei allen Haustieren, die Nasenflügelfalte beim Pferd und der Penis bei Stier und Rüden.

- **Veränderungen**, vgl. Hautoberfläche (S. 70)
 - **Auflagerung** von Schleim oder Entzündungsprodukten
- Besondere Untersuchungen sind Abstriche, Spülungen, Untersuchung der Ausflüsse u. a., die bei den betreffenden Organen besprochen werden. Der Ausfluss kann verschiedenen chemischen, mikroskopischen, parasitologischen, bakteriologischen und virologischen Untersuchungen unterzogen werden. Man fängt ihn zu diesem Zweck in sterilen Röhrchen auf oder macht Abstriche mit sterilen Tupfern, die dann an ein geeignetes Institut gesandt werden. Für virologische Untersuchungen eignen sich Schleimhautabstriche mit sterilen Tupfern, die in einem bakterienhemmenden Isoliermedium gekühlt eingesandt werden. Sie sollen so angelegt werden, dass auch Schleimhautzellen mit abgestrichen werden.

Bei Vögeln sind Veränderungen der Augen oft verbunden mit Störungen im oberen Respirationstrakt, insbesondere den Nasennebenhöhlen und dem Infraorbital sinus. Da das Auge für Vögel ein überlebenswichtiges Organ ist, ist der Untersuchung besondere Aufmerksamkeit zu widmen. Hierzu gehören auch Untersuchungen des Augenhintergrundes (S. 318), insbesondere nach Trauma. Die Akkomodation

▼
der Iris erfolgt willkürlich, eine Weitstellung der Augen mit den üblichen Mydriatika ist daher nicht möglich. ◀

Physiologischer Befund

Die Farbe der Schleimhäute ist „**blassrosa**“.

Pathologische Befunde

„**ggr./mgr./hgr. gerötet**“: Intensivierung der Rotfärbung

„**ggr./mgr./hgr. anämisch**“ bzw. „**papier-**“ oder „**porzellanweiß**“: Verminderung der Rotfärbung

„**ggr./mgr./hgr. zyanotisch**“: Blauverfärbung der Schleimhaut

„**livide Verfärbung**“: mäßige Zyanose auf anämischen Schleimhäuten

„**ggr./mgr./hgr. ikterisch**“: Gelbverfärbung der Schleimhaut

„**subikterisch**“: undeutliche Gelbfärbung

„**ggr./mgr./hgr. verwaschen**“ bzw. „**schmutzig-rot**“, „**schmutzig-ikterisch**“: Grauverfärbung der Schleimhäute, ggf. in Kombination mit ihrer Grundfarbe

„**ggr./mgr./hgr. seröser/schleimiger/eitriger/blutiger Ausfluss**“: Diese Bezeichnungen sind relativ und variieren je nach Tierart und Ort des Ausflusses (Auge, Nase, Maul).

Mögliche Ursachen der pathologischen Befunde

Hyperämie Ursache einer vermehrten Rötung der Schleimhäute ist die stärkere Durchblutung infolge Erweiterung der Kapillaren (Hyperämie). Die Hyperämie kommt durch Wärmestau bzw. physiologisch stärkere Blutversorgung einer Schleimhaut zustande (z. B. Nasenschleimhaut des Pferdes), durch örtliche Reizung bzw. vermehrte Beanspruchung dieser Schleimhaut (forcierte Atmung). Häufig ist sie das erste Symptom einer **Entzündung**.

Blässe Die verminderte Rotfärbung ist entweder die Folge einer Durchblutungsstörung oder einer Verminderung des roten Blutfarbstoffes. Die Minderdurchblutung kann allgemein (kardiale oder periphere Kreislaufschwäche: **pseudoanämische Blässe**) oder lokal sein (Gefäßverengung durch Spasmen oder Druck von außen, Verstopfung eines zuführenden Gefäßes: **Ischämie**). Bei ungestörten hämodynamischen Verhältnissen ist eine Blässe der Schleimhaut entweder durch Verminderung der Erythrozyten (Erythrozytopenie) oder des Hämoglobingehaltes (hypochrome Anämie) bedingt (**anämische Blässe**). Die lokalen Durchblutungsstörungen lassen sich leicht erkennen, da sie nur an einem bestimmten Schleimhautgebiet auftreten.

Zyanose Die blaue Verfärbung (zentrale und periphere Zyanose) wird bedingt durch die Verminderung der Sauerstoffkapazität des Blutes. Sie ist am leichtesten an unpigmentierten Schleimhäuten zu erkennen. Für ihr Zustandekommen ist der absolute Anteil sauerstofffreien Hämoglobins (Hb) pro Volumeneinheit Blut maßgeblich. Wenn er bei physiologischer Hb-Konzentration 30 % überschreitet (also mehr als 50 g/l = 3,1 mmol/l), schimmert das Blut in dünner Schicht bläulich. Die Zyanose ist **nicht** durch den (gleichzeitigen) Anstieg der CO₂-Konzentration bedingt. Bei hgr. Erythrozytopenie oder Hypochromie ist Zyanose nicht möglich, weil der

Hämoglobingehalt so niedrig sein kann, dass selbst bei vollständiger Abgabe des Sauerstoffes diese Konzentration an bläulichem Farbstoff (= reduziertes Hämoglobin) nicht erreicht wird. Umgekehrt kann dagegen bei Vermehrung der Erythrozyten (Erythrozytose), Polyglobulien und vermehrter O₂-Ausschöpfung im peripheren Gewebe (lokale Blutstauung, Herzinsuffizienz) Zyanose auftreten. Die Ursache eines hohen Anteils reduzierten Hämoglobins im Kapillarbereich ist entweder die Folge einer mangelhaften arteriellen Sättigung (**zentrale Zyanose**) oder einer schlechten Durchblutung (**periphere Zyanose**) in dem betreffenden Gewebe. Die zentrale Zyanose entsteht durch Hypoventilation der Alveolen, ein Ventilations-Perfusions-Missverhältnis oder durch Herzdefekte (Ventrikelseptumdefekt mit Rechts-links-Shunt) mit Beimischung von venösem Blut. Die periphere Zyanose entsteht lokal infolge Vasokonstriktion oder verminderten Herzschlagvolumens (Schock). Oft wird die Zyanose erst durch Belastung des Organismus (Arbeit, vermehrte Organtätigkeit) manifest.

Ikterus Hält die Gallenfarbstoffausscheidung mit der Bildung nicht Schritt, kommt es zur Ablagerung von Gallenfarbstoffen und **Gelbfärbung** der Schleimhäute (Ikterus). Sie ist abhängig von der Bindung der Gallenpigmente an die Plasmaproteine und deren Diffusion ins Gewebe.

Grauverfärbung Eine Grauverfärbung bzw. ein verwaschenes Aussehen kommt zustande durch Austritt von Plasma infolge Undichtwerdens der Kapillargefäße bei Einwirkung von Entzündungsmediatoren, Endotoxinen (akute Enteritis, Darmverschlüsse) oder anderen toxischen Stoffen.

Blutaustritte Petechien, Ekchymosen und Suggilationen (häorrhagische Diathese) können ebenso wie die Effloreszenzen (Bläschen, Papeln, Erosionen, Ulkus) der Haut vorkommen, s. Hautveränderungen (S. 70).

Ausfluss Es werden verschiedene Arten von Ausfluss unterschieden:

- **seröser Ausfluss**: wässrig klar, leicht gelblich oder grau
 - **schleimiger Ausfluss**: Produkt von Schleimdrüsen, trübe, graublau und fadenziehend
 - **eitriger Ausfluss**: Produkt einer Entzündung, undurchsichtig gelb bis braungelb (Hund), weiß beim Pferd, vielfach rahmartig (infolge des Gehaltes an Leukozyten)
 - **blutiger Ausfluss**: kann allein oder kombiniert auftreten
- Kombinationen zwischen diesen Ausflussarten sind möglich, z. B. serös-schleimig, eitrig-blutig. Der **Grad** des Ausflusses (ggr., mgr., hgr.) wird durch den Durchmesser der ausströmenden Flüssigkeit bestimmt. Ausfluss kann **kontinuierlich** oder **diskontinuierlich** (schubweise) erfolgen. Besteht längere Zeit Ausfluss, dann findet man in seinem Bereich **Hautveränderungen** (Haarlosigkeit, Krustenbildung, Depigmentierungen: Sekretinne). Bei Nase, Augen und Ohren wird zusätzlich beurteilt, ob der Ausfluss **ein- oder beidseitig** ist.

Im Ausfluss können hautartige Gebilde (**Pseudomembranen**) vorkommen, die vorwiegend aus Fibrin bestehen und darauf hinweisen, dass eine sog. fibrinöse oder kruppöse Entzündung vorliegt.

■ Physiologische Befunde

„Lidbindehaut blassrosa“

„Skleren von weißer Farbe mit fein dargestellten Gefäßen (Episkleralgefäße)“

PRAXIS Beim Fehlen pathologischer Veränderungen wird bei allen Tieren lediglich die Farbe der Lidbindehaut festgehalten.



Schildkröten weisen Augenlider und 3. Augenlid (Membrana nictitans) auf.

Einige **Geckoarten** haben keine beweglichen Augenlider, sondern analog zu den Schlangen eine sog. Brille, die aus den verwachsenen Augenlidern gebildet wird.

Schlangen weisen eine durchsichtige Hornhautschicht über der Kornea auf, die sog. Brille, die durch das Zusammenwachsen der ursprünglichen Augenlider entstanden ist. Die Brille wird während des Häutungsprozesses zusammen mit der ganzen Haut abgestreift.

Froschlurche (Anuren) und landlebende **Molche** und **Salamander** besitzen ein unbewegliches oberes sowie ein bewegliches unteres Augenlid mit nickhautähnlicher Membran. ◀

■ Pathologische Befunde

Siehe Abschnitt: Allgemeines zur Untersuchung von Schleimhäuten (S. 89).



Aufgrund eines oft mangelhaften Stallklimas mit hoher Staubbelastung und erhöhten Fremdgaskonzentrationen (= Schadgase) findet man bei intensiv gehaltenen Schweinen sehr häufig ggr. bis mgr. gerötete Konjunktiven. Diese sind von spezifischen erregerassoziierten Konjunktividen zu unterscheiden. ◀



Ein Ektropium kann gelegentlich in Verbindung mit Aufregung und Stress entstehen. Es bildet sich bei Beruhigung wieder zurück. Erkrankungen und Verletzungen an den Augen und den Lidern sind relativ häufig. ◀



Bei Stress können **Kaninchen** einen beidseitigen Exophthalmus mit einem Nickhautvorfall zeigen. Dies wird durch ein Anschwellen des Gefäßsinus in der Orbita verursacht und ist nicht als pathologisch zu beurteilen.

Bei den **Meerschweinchen** kann man öfters überschüssige Konjunktivalschleimhaut sehen, welche kein Problem darstellt, solange sie das Gesichtsfeld nicht einschränkt. ◀

■ Mögliche Ursachen der pathologischen Befunde

Augenausfluss Ursache kann eine Verstopfung des Tränenkanals (serös-wässriger Ausfluss), eine Erkrankung der Nebenhöhlen des Kopfes oder eine Entzündung der Lidbindehaut sein. Geht die Entzündung mit einem hgr. Ödem einher, dann sind auch die Augenlider verdickt. Ist die Schwellung so hochgradig, dass die Schleimhaut in Form eines roten Wulstes zwischen den Augenlidern hervordringt, nennt man dies **Chemosis**.

Lichtscheue Die Tiere halten bei Einwirkung des gewöhnlichen Lichtes die Lider geschlossen, da sie es als unangenehm empfinden (z. B. bei Lidbindehautentzündung).

Entzündungen Bei Entzündungen in der Umgebung des Auges oder im Auge selbst findet man verstärkte sklerale **Gefäßinjektion**. Auch die Hornhautentzündung (**Keratitis**) kann sich aus einem entzündlichen Prozess in der Umgebung (Lidbindehaut, Iris) entwickeln. Sie äußert sich ebenso wie die Linsentrübung (**Katarakt**) dadurch, dass diese Organe grauweiß und undurchsichtig werden. In der vorderen Augenkammer vorhandener Eiter oder Blut ist ohne Weiteres zu erkennen.

Nervale Störungen Symptome sind eine enge Lidspalte, Fehlen des Lidreflexes (Funktionsstörung des N. facialis bzw. trigeminus), Änderung der Pupillenweite (**Miose**: zu enge Pupille; **Mydriase**: zu weite Pupille; **Anisokorie**: asymmetrische Weite der Pupille), Fehlen des Pupillarreflexes, Augenzittern (**Nystagmus**), abnorme Stellungen des Bulbus (**Strabismus**), Sehstörungen.

Auch bei anderen inneren Krankheiten treten Augenveränderungen auf, z. B. Linsentrübung (Grauer Star, Katarakt) beim Diabetes mellitus, Hornhauttrübungen bei Hepatitis contagiosa der Hunde oder Bösartigem Katarrhalfieber der Rinder, Blutungen im Bereich der Sklera oder ins Auginnere bei hämorrhagischen Diathesen, Stauungen der Netzhautgefäße bzw. der Papille (nicht beim Pferd).



Verwaschene Episkleralgefäße können sowohl auf lokale, im Bereich der Skleren, als auch auf systemische Entzündungen hinweisen. Die häufigsten Ursachen blasser bzw. weißer Lidbindehäute stellen bei beiden Tierarten Anämien unterschiedlicher Genese (regenerative oder nicht regenerative Formen), Hypoperfusionen oder Schockgeschehen dar. ◀



Kaninchen Durch leichten Druck auf den Tränensack unterhalb des Augenlides kann etwas Tränenflüssigkeit ausmassiert werden. Ist die Tränenflüssigkeit trübe, sollte der Tränen-Nasen-Kanal durchgespült werden. Oft haben vor allem die Zwergrassen chronischen Augenausfluss, da der Tränen-Nasen-Kanal permanent verschlossen ist. Dies ist anatomisch durch den kurzen Kopf bedingt. Dadurch verläuft der Tränen-Nasen-Kanal in einer deutlichen S-Form. Zudem können die im Verhältnis zum Kopf sehr langen Zahnwurzeln auf den Tränenkanal drücken.

Degu Degus neigen zu Diabetes mellitus und eine beidseitige Linsentrübung ist oftmals der erste Hinweis für diese Erkrankung.

Gerbil, Ratte Bei Gerbils und Ratten kann eventuell ein rötlich-klebriger Ausfluss gesehen werden. Dieses porphyrinreiche Sekret stammt aus den Harder-Drüsen im medialen Augenwinkel und wird vor allem bei Stress oder allgemeinem Unwohlsein vermehrt produziert. Rötliche Verklebungen beider Augen deuten auf ein vermindertes Putzverhalten bei reduziertem Allgemeinbefinden hin. Sind die Veränderungen einseitig, spricht dies eher

für eine entzündliche Erkrankung des Auges mit vermehrter Sekretproduktion. Diese rötlichen Verkrustungen kann man auch an den Nasenöffnungen beobachten, sie müssen differenzialdiagnostisch von Blutungen abgegrenzt werden.

Frettchen Linsentrübungen sind beim älteren Frettchen relativ häufig (senile Katarakt).◀



Prinzipiell können fast alle Arten von Augenerkrankungen, die beim Säuger auftreten, auch bei Reptilien gefunden werden. Als Ursachen kommen Fütterungsfehler, bakterielle und virale Infektionen, Infektionen durch Parasiten oder Pilze, Traumata oder eine zu kalte Überwinterung infrage. Folgende Veränderungen sind am häufigsten zu diagnostizieren:

Schildkröten Massive Schwellung der Membrana nictitans durch bakterielle Infektionen oder Fremdkörper; Keratitis durch Verletzungen, Fremdkörper oder Infektionen; Linsentrübungen durch zu niedrige Überwinterungstemperaturen. Bei juvenilen Wasserschildkröten kann eine Entzündung der Harder'schen Drüsen in Verbindung mit Blepharödem und eitrigen Massen unter den Lidern durch Vitamin-A-Mangel verursacht werden.

Schlangen, Geckos Brille nicht mit gehäutet oder Häutungsreste auf der Brille.◀

PRAXIS Augenerkrankungen sind bei Reptilien sehr häufig ein Hinweis auf eine Allgemeinerkrankung und sollten sehr ernst genommen werden. Bei Amphibien treten sie hingegen relativ selten auf.

4.8.2 Ohr

■ Hintergrund

Die Haus- und Heimtiere besitzen ein gut ausgeprägtes Gehör. Funktionelle Störungen beeinträchtigen daher, abgesehen von den unter Umständen starken Schmerzen, das Wohlbefinden und auch die körperliche Entwicklung.



Das Hören ist für das Pferd äußerst wichtig, weil die Kommunikation mit dem Menschen über diese Funktion abläuft. Auch das Allgemeinverhalten des Pferdes wird am Ohrenspiel erkannt.◀



Die Stellung und die Bewegung der Ohren sind ein Indikator für das Verhalten bzw. die Situation, in der sich die Tiere befinden.◀



Da den meisten Vögeln ein sichtbares äußeres Ohr fehlt, wird dieses Organ nicht selten im Rahmen der klinischen Untersuchung vergessen. Eine Beurteilung des Gehörganges ist jedoch wichtig. Die Ohren befinden sich meist kaudoverventral der Augen und sind außer bei Eulenvögeln in der Regel von Federn bedeckt. Durch vorsichtiges Anheben der Federn kann der Gehörgang sichtbar gemacht werden.◀



Das Ohr dient bei Reptilien zwar der Geräuschwahrnehmung, im Vordergrund dürfte aber die Funktion als **Gleichgewichtsorgan** stehen. Eine äußere Ohrmuschel fehlt bei diesen Tieren. Nur Krokodile weisen eine bewegliche Ohrklappe auf. Bei Echsen aus Wüstengebieten kann

die Ohröffnung durch einen Saum vorstehender Schuppen geschützt sein. Bei dem überwiegenden Teil der **Schildkröten** und der **Echsen** liegt das Trommelfell äußerlich sichtbar auf gleicher Ebene wie die Haut oder etwas unter der Hautoberfläche. Unter dem Trommelfell liegt die Paukenhöhle des Mittelohres, die bei einigen Spezies auch in den Schädel eingesenkt ist. Die Eustachi-Röhren verbinden die Paukenhöhlen mit dem Rachenraum. Das Trommelfell ist über einen mehr oder weniger stabförmigen Knochen, die Columella auris, mit dem Innenohr verbunden. Landschildkröten können nur relativ tiefe Töne im Bereich von 100–700 Hz wahrnehmen (zum Vergleich: Menschen hören Töne im Bereich von 16–20 000 Hz).

Bei **Schlangen** und einigen vorwiegend im Boden lebenden Echsen fehlen Trommelfell, Paukenhöhle und Eustachi-Röhren. Ein Innenohr ist vorhanden, das Hörvermögen dieser Tiere aber sehr begrenzt. Jedoch können sie Vibrationen sehr gut wahrnehmen.

Anuren (Froschlurche), bei denen eine akustische Kommunikation erfolgt, weisen ein gutes Hörvermögen auf. Bei diesen Tieren sind ein äußeres Trommelfell und zwei Mittelohrknochen (Columella und Operculum) vorhanden. **Schwanzlurche** (Urodelen) weisen kein äußeres Trommelfell, aber ein Mittelohr mit Columella auf. Bei **Blindwühlen** (Gymnophionen) ist das Mittelohr zurückgebildet. Diese Tiere nehmen vor allem Vibrationen wahr.◀

■ Durchführung

Zur **Adspektion** der Ohren stellt sich der Untersucher seitlich oder vor das zu untersuchende Tier, um die Haltung und Bewegung der Ohren und des Kopfes beurteilen zu können. Es sind beide Ohrmuscheln einzeln und vergleichend hinsichtlich Größe, Form, Ansatz am Kopf sowie Stellung, Haltung und Bewegung (unphysiologisches Hängenlassen ein- oder beidseitig, eventuell verbunden mit Kopfschiefhaltung) zu betrachten. Die tierartabhängige Haltung und das Ohrenspiel sind zu beurteilen. Es wird geachtet auf angeborene oder erworbene Änderungen (Fehlen eines oder beider Ohren, unterschiedliche Größe, untypische Form, Verletzungen mit oder ohne Beteiligung des Ohrknorpels), Ausfluss und Anzeichen für einen Parasitenbefall.


Die **Palpation** der Ohrmuscheln und der Gehörgänge sollte von einer seitlich vom zu untersuchenden Tier gewählten Position (etwa Höhe der Vorderextremität) aus hinsichtlich Konsistenz, Wärme und Druckempfindlichkeit erfolgen. Die Ohrmuschel sollte fest-elastisch, ggr. kühler als die überwiegende Körperoberfläche und nicht druckempfindlich sein. Die Innen- und Außenfläche der Ohrmuschel ist adspektorisch und palpatorisch zu untersuchen. Auch bei physiologischem Befund kann es wegen der ungewohnten Berührungen zu leichten Abwehrbewegungen kommen. Umfangsvermehrungen sind oft im Bereich des Ohransatzes zu finden (Phlegmone, Hämatom, Ödem, Zubitildungen). Auch auf Verstärkung der Hautdicke (Othämatom) ist zu achten. Nekrosen von Teilen des Ohres, vornehmlich der Ohrmuschelspitzen, sind an lederartiger Beschaffenheit der Haut zu spüren. Mehrfaches kräftiges Zusammendrücken des Ohrgrundes überträgt sich auch auf


den äußeren Gehörgang, wobei auf ein charakteristisches schmatzendes Geräusch zu achten ist, das auf Vorliegen flüssigen Exsudates (Otitis externa, Otorrhö) schließen lässt.


Anschließend erfolgt eine Besichtigung des äußeren Gehörganges mit einer Lichtquelle oder besser mit einem **Otoskop**. Das Pferd wird sediert und mit einem flexiblen Endoskop die Otoskopie durchgeführt. Die Pars cartilaginea und ossea ist zu überprüfen, der Verschmutzungsgrad zu beurteilen und das Trommelfell zu befunden.

PRAXIS Die Lichtquelle des Otoskops sollte erst innerhalb des Gehörganges eingeschaltet werden, um Ohrmilben sehen zu können, die auf den Lichtreiz sofort verschwinden.

Bei der **Überprüfung der Hörfähigkeit** ist das Spiel der Ohren evtl. in Verbindung mit Kopfbewegungen zur Geräuschquelle (Klatschen, Klopfen auf Gerätschaften oder Teile der Stalleinrichtung) hinsichtlich der Hörfähigkeit aus einem Winkel zu beobachten, in dem der Patient den Untersucher nicht sieht und so auf unerwartete Geräusche durch Drehen der Ohren reagieren soll. Bei Verdacht auf Gehörschäden oder Gleichgewichtsstörungen ist eine neurologische Untersuchung anzuschließen.

 Die Hörfunktion wird durch Zurufen des Namens überprüft, ohne dass die Person vom Pferd gesehen wird, wobei das Pferd Wiehern oder Unruhe zeigt. Oder der Untersucher stellt sich links oder rechts hinter das Pferd, klatscht in die Hände und beobachtet das Ohrenspiel. Objektiv ist die Hörfunktion nur mit der Hirnstamm-audiometrie nachweisbar. ◀

 Der Untersucher klatscht hinter dem Rind stehend in die Hände. Bewegungen des Kopfes bzw. das Ohrenspiel werden dabei beobachtet. ◀

 Die Tiere sind an den Ohren sehr sensibel. Die Untersuchung des äußeren Gehörganges ist mit einem Otoskop nur sehr eingeschränkt möglich, da dieser auf-

grund der Länge und des Durchmessers des Ohrkanals (3–5 mm) kaum zugänglich ist. Die Untersuchung der Hörfähigkeit erfolgt wie beim Wiederkäuer durch Klatschen oder mittels einer Pfeife. ◀



Bei der Untersuchung der Ohren ist auf ras-spezifische (Steh- bzw. Hängeohren) Unterschiede und erworbene Veränderungen zu achten. Bei Hunden mit Stehohren besteht ein höheres Risiko, dass Fremdkörper, z. B. Grannen, über die Ohrmuschel in den äußeren Gehörgang gelangen können, wogegen sich bei Hunden mit Hängeohren, wie dem Cockerspaniel, durch den Abschluss nach außen eher Entzündungen des Gehörganges entwickeln.

Der äußere Gehörgang verläuft zuerst vertikal und knickt dann um 90° ab und erreicht horizontal das Trommelfell. Diese anatomischen Verhältnisse sind insbesondere bei der otoskopischen Untersuchung und der Reinigung des äußeren Gehörganges zu berücksichtigen.

Neben der Adspektion und Palpation der äußeren und inneren Anteile der Ohrmuscheln, die immer vergleichend zwischen rechtem und linkem Ohr vorgenommen werden sollten, ist auch eine Geruchsprüfung des äußeren Gehörganges durchzuführen.

Für die otoskopische Untersuchung wird der Kopf entsprechend fixiert und das Otoskop der Anatomie folgend zuerst vertikal und dann horizontal unter interner Sichtkontrolle vorgeführt. ◀



Die bei **Kaninchen** Ohrräude verursachenden Milben sind sehr lichtscheu und können nur im ersten Moment der Untersuchung durch das Otoskop gesehen werden, dann verstecken sie sich sofort. ◀

■ Physiologische Befunde

„o. B.“


Beim Pferd erfolgt die Befundung des externen Gehörganges (Tab. 4.4) und des Trommelfelles (Tab. 4.5):


Tab. 4.4 Befundung des Gehörganges.


Graduierung der klinischen, endoskopischen Befunde	Pars cartilaginea	Pars ossea
normal (= N)	pigmentierte (unpigmentierte) Hautoberfläche sichtbar, geringe Anzahl von ceruminalem Debris, wenig Staub an den Haaren	Eingang scharf umrandet, blassrosa Epithelfarbe, durchsichtiges Trommelfell mit zentraler Stria mallearis sichtbar
geringgradige (= I) pathologische Veränderung	pigmentierte Hautoberfläche mit wenig Schmutz, Haare mit vermehrt Staub und vereinzelt ceruminale Formationen	Eingang klar umrandet, blassrosa Epithel, vereinzelt epitheliale Debrisformationen und Schmutzpartikel, Trommelfell mit Stria mallearis sichtbar
mittelgradige (= II) pathologische Veränderung	pigmentierte Hautoberfläche kaum sichtbar, Schmutz-, Staub- und Ceruminaleformationen	Eingang umrandet mit epithelialen Debrisformationen, wenige Schmutzpartikel auf der Epitheloberfläche, blassrosa Epithel, Trommelfell mit Stria mallearis sichtbar
hochgradige (= III) pathologische Veränderung	pigmentierte Hautoberfläche nicht sichtbar, viele Schmutz-, Staub- und Ceruminaleformationen	Eingang komplett verstopft mit ceruminalem und/oder epitheliale Debris, Trommelfell mit Stria mallearis nicht sichtbar
Abnormitäten	Rötungen, hämorrhagische oder granulomatöse Läsionen, Stenosen, Exostosen, Fremdkörper, Blutansammlung, Exsudat, Parasiten (Fliegen, Steckmücken, Zecken, Haarlinge, Läuse, Räude milben), Missbildungen	

Tab. 4.5 Befundung des Trommelfelles.

Befund	normal	pathologisch
Intaktheit des Trommelfelles	intakt	rupturiert
Transparenz der Pars tensa	transparent	undurchsichtig, wolkig
Farbe der Pars tensa	schwarz (durchsichtig)	grau-weiß, gelb, braun
Farbe der Pars flaccida	weiß	unsichtbar
Übergang zwischen Pars flaccida und Pars tensa	sichtbar	unsichtbar
Position der Stria mallearis	zentral	peripher
Sichtbarkeit der Gehörknöchelchen	gut sichtbar	nicht sichtbar
Lichtreflex	negativ	positiv

 Die Ohren können unbewollt (i. d. R. Lamas) oder bewollt sein (i. d. R. Alpakas). Die Ohrenstellung ist aufrecht. Bei Alarmbereitschaft werden sie nach vorne gerichtet. Das Anlegen der Ohren signalisiert Verteidigungs- und/oder Angriffsbereitschaft. Nach einem plötzlichen Geräusch schaut das Tier in dessen Richtung. ◀

 Eine starke Cerumenproduktion ist beim Meerschweinchen normal. ◀

 Der Gehörgang sollte frei sowie ohne Auflagerungen und Sekrete sein. ◀

■ Pathologische Befunde

„äußerer Gehörgang ggr./mgr./hgr. gerötet“

Bei Tieren mit pigmentierten äußerem Gehörgang ist dieser Befund in der Regel nicht zu erheben.

„ggr./mgr./hgr. Exsudation, Blutung und/oder Verschmutzung“

„ggr./mgr./hgr. geruchliche Abweichung“

„Fremdkörper vorhanden“, „Milben vorhanden“


„Gehör“ bzw. „Gleichgewichtssinn ggr./mgr./hgr. gestört“ bis „aufgehoben“

■ Mögliche Ursachen der pathologischen Befunde

Erhöhte Temperatur und Druckempfindlichkeit sind Zeichen für entzündliche Veränderungen, dabei ist bei unpigmentierter Haut auch unterschiedlich starke Rötung erkennbar. **Verminderte Temperatur** ist ein Anzeichen für mangelhafte Durchblutung. Weitere Ursachen für Veränderungen am Ohr können sein: Verletzungen, eventuell mit bakteriellen Infektionen, Blockierung des Gehörganges durch Fremdkörper bis Neoplasmen, infektiös bedingte Entzündungen des Außen- oder Mittelohres, Störungen der Erregungsleitung durch Ausfall des N. vestibulocochlearis.

Juckreiz durch Fremdkörper oder Entzündungen des äußeren Gehörganges kann Kopfschütteln verursachen.

Verdickungen der Ohrmuschel können z. B. durch Tumoren oder Hämatome (Othämatom), die in Abszesse übergehen können, ausgelöst werden.

 Ursachen für Ohrverletzungen, Schwerhörigkeit und Fazialisparese (Abb. 4.45): Huf- oder Gertenschlag, Ohrbremse, Kopfverletzungen durch Überschlag und Verschmutzung des externen Gehörkanals. ◀


 Hängende oder abgeknickte Ohren können die Folge einer genetischen Missbildung sein oder auf eine reduzierte Flüssigkeitsaufnahme (Milchmangel bei Saugfohlen) hinweisen. Stummelohren können ihre Ursache in Erfrierungen oder genetischen Defekten (Inzucht) haben. Krusten und verdickte Haut im Bereich der Ohren (Ohrmuschel und/oder Ohraußenseite) treten in Verbindung mit Parasiteninfektionen oder Nährstoffimbilanzen auf.

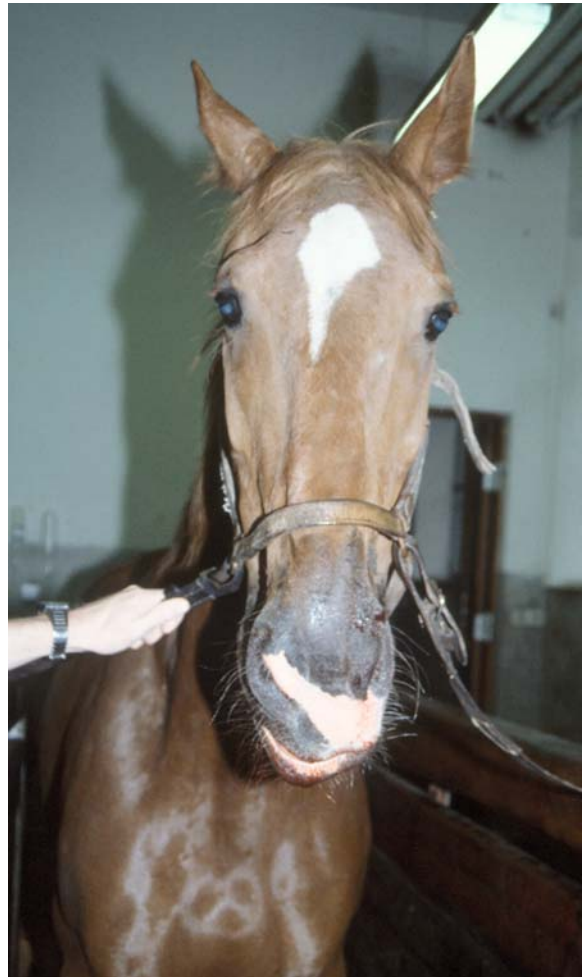



Abb. 4.45 Rechtsseitige Ohrparese und Oberlippe verzogen nach links.





Abb. 4.46 Ohrabszess bei einer Wasserschildkröte.


Verletzungen entstehen häufig infolge von Rangordnungskämpfen. Ein genetischer Defekt weißer, blauäugiger Tiere führt zu Schwerhörigkeit oder Taubheit. ◀

 An der Innenseite der Ohrmuschel können graue bis schwarze Beläge mit Krustenbildung bei hochgradigem Räudebefall (*Sarcoptes scabiei suis*) festgestellt werden. Zur Diagnose wird ein entsprechend tiefes Hautgeschabsel entnommen und mikroskopisch untersucht. ◀

 Infektiöse Erkrankungen des äußeren Gehörganges umfassen bei der Katze v. a. die Ohräude (*Otodectes zynotes*), bei der je nach Befall bräunlich bis schwärzliche Beläge vorhanden sind (Nachweis der Milben in einem mikroskopischen Ausstrich dieser Krusten), und beim Hund insbesondere Bakterien und Pilze, z. B. *Malassezia*-Hefen (hefeartiger Geruch). ◀

 Ohrmilben treten bei kleinen Heimtieren häufig auf. Bei Rangstreitigkeiten unter Chinchillas oder Ratten werden oft die Ohrmuscheln in Mitleidenschaft gezogen und Bissverletzungen können beobachtet werden. ◀

 Krustige Veränderungen sprechen für eine Infektion. Blutiger Ausfluss ist insbesondere nach einem Trauma ein Hinweis auf eine Schädelbasisfraktur und damit ein prognostisch ungünstiges Zeichen. ◀

 Bei **Schildkröten** sind Ohrabszesse kein seltener Befund (Abb. 4.46). Das Trommelfell wölbt sich ein- oder beidseitig vor. Bakterielle Infektionen werden bei Wasser- und Sumpfschildkröten durch eine A-Hypovitaminose begünstigt. Bei den anderen Reptiliengruppen sowie Amphibien sind Erkrankungen im Ohrbereich extrem selten. ◀

4.8.3 Nase und Nasenschleimhaut

■ Hintergrund

Die Nase dient nicht nur der Atmung und der Geruchswahrnehmung, sondern ist über Farbe, Feuchtigkeit, Sauberkeit auch ein Spiegel des Wohlbefindens.

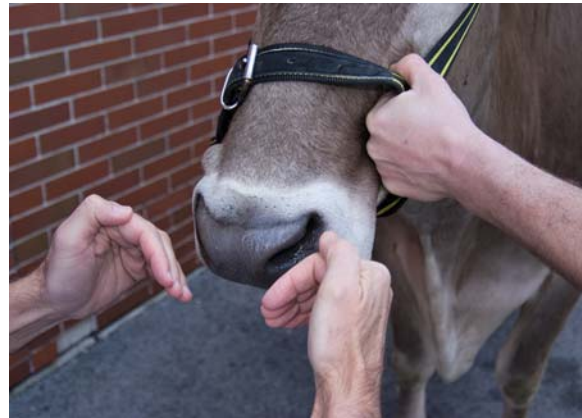


Abb. 4.47 Prüfen der Ausatemluft durch Vorhalten des Handrückens vor jedes Nasenloch. [Foto: Dr. M. Bernkopf]

■ Durchführung

Man untersucht:

- **Umgebung der Nasenöffnungen:** Ihre Beurteilung erfolgt wie die der Hautoberfläche (S. 70), zusätzlich werden die Nüsternbewegungen beobachtet.
- **Atemgeräusche:** Die Beurteilung erfolgt bezüglich der betroffenen Atemphase (in- oder expiratorisch), ihres Klangcharakters und ihrer Lokalisation (nasal, laryngeal), wobei abwechselnd ein Nasenloch zugehalten wird.
- **Stärke der Ausatemluft und ihre Temperatur:** Überprüfung erfolgt durch Vorhalten des Handrückens vor jedes Nasenloch (Abb. 4.47), außerdem wird der Geruch beurteilt. Bei größeren Tieren kann man feststellen, ob der ausgeatmete Luftstrom an beiden Nasenöffnungen gleich stark ist.
- **Ausfluss:** Beurteilung zusätzlich zu den allgemeinen Kriterien (S. 90) noch danach, ob er ein- oder beidseitig ist. Nasenausfluss kann bei Säugetieren auch aus dem Tränen-Nasen-Kanal stammen. Der Nasenausfluss kann außer der grobsinnlichen Beurteilung (Menge, Farbe, Geruch, Konsistenz und Beimengungen) auch noch mit besonderen Methoden untersucht werden. Zu diesem Zweck fängt man ihn in Petrischalen oder sterilen Röhren auf, die zur bakteriologischen, mykologischen oder parasitologischen Untersuchung eingesendet werden. Der Nachweis von Parasiten erfolgt durch einfache mikroskopische Untersuchung. Mykoplasmen, Chlamydien oder Viren lassen sich nur dann nachweisen, wenn auch zellige Bestandteile der Schleimhaut im Ausfluss enthalten sind. Tupferproben sind daher vorzuziehen. Eine zytologische Untersuchung eines Ausstriches des Nasenausflusses bzw. eines Abstriches der Nasenschleimhaut unterstützt die Diagnostik (Neubildungen, Pilzerkrankungen).
- **Nasenschleimhaut:** Beurteilung nur beim Großtier in ihrem vorderen Abschnitt möglich.

Besondere Untersuchungen sind das Einführen einer Sonde, um die Durchgängigkeit des ventralen Nasenganges zu überprüfen, die Verwendung eines Endoskops, die Röntgenuntersuchung, Computertomografie oder Kernspintomografie.

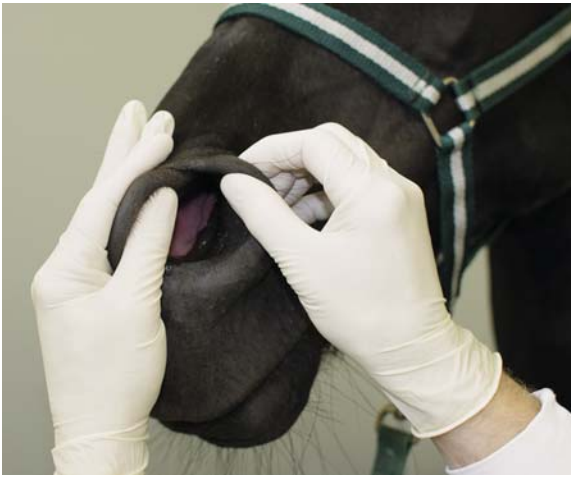


Abb. 4.48 Erfassen und Erweitern der Nüstern, um einen weiten Einblick in die Nasenhöhle zu gewinnen.

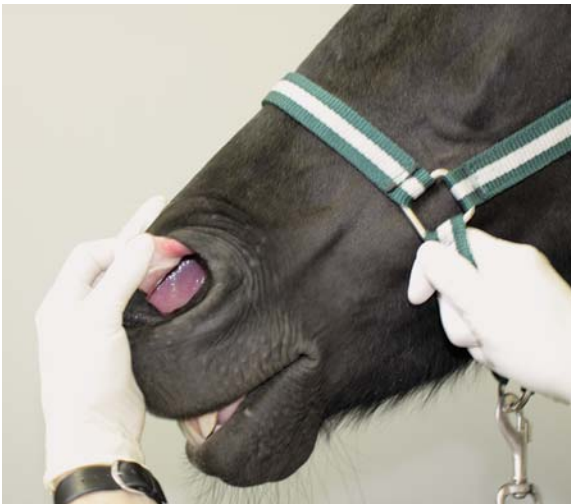


Abb. 4.49 Aufrollen der Nasenflügelfalte, um Petechien nachzuweisen.

Beim Pferd erfasst man mit beiden Händen den medialen und lateralen Rand der Nüster, zieht diese auseinander und beurteilt den Nasenvorhof, die Mündung des Tränen-Nasen-Kanals und die Nasenscheidewand (Abb. 4.48). Anschließend greift man mit dem Daumen unter die Flügelfalte und rollt sie auf (Abb. 4.49). Die Untersuchung ist an beiden Nüstern vorzunehmen. ◀

Beim Rind kann die Feststellung eines Nasenausflusses insofern Schwierigkeiten bereiten, als sich die Tiere die Nasenöffnungen mit der Zunge immer wieder „leer schlecken“. Eine Beobachtung über längere Zeit kann daher zur Feststellung eines Nasenausflusses führen. Exsudatreste oder Verschmutzungen der Nasenöffnungen sind Hinweise auf Ausflüsse. ◀

Eine vorsichtige Palpation der Nase ist nur bei guter Fixierung möglich. Die Tiere sind obligate Nasenatmer, die nicht effizient über einen längeren Zeitraum Maulatmung betreiben können. Die Atemtätigkeit kann gut an der Blähung der Nüstern beobachtet werden. Die Schleimhaut spielt in der Bewertung aufgrund der häufig-

gen Pigmentierung und schweren Zugänglichkeit eine geringe Rolle. ◀



Ebenso wie beim Rind kann die Feststellung eines Nasenausflusses bei Hund und Katze schwierig sein, da die Tiere ihn mit der Zunge ablecken. Sie müssen daher längere Zeit beobachtet werden bzw. ist bei den Kleintieren Ausfluss durch nach oral gerichteten Druck auf den vorderen Nasengang zu provozieren. Die Stärke bzw. Symmetrie der Ausatemungsluft wird anhand des Beschlagens mit Feuchtigkeit eines vorgehaltenen (am besten kalten) Objektträgers beurteilt. ◀



Meist sind die Nasenöffnungen bereits beim Kaninchen so klein, dass mit einem Otoskop/Endoskop nur der vorderste Teil eingesehen werden kann. ◀



Die Beurteilung der inneren Nasenöffnungen ist infolge der geringen Größe der meisten als Heimtiere gehaltenen Reptilien und Amphibien sehr schwierig. Daher sind weiterführende Untersuchungen kaum möglich. Es erfolgt eine Adspektion von außen und der Choanenöffnungen bei geöffnetem Maul. ◀

■ Physiologische Befunde



„rosarot, feucht, kein Ausfluss, Flotzmaul/Maul/Rüsselscheibe und Nasenlöcher/Nüstern sauber“ ◀



variabel, von „feucht und kühl“ bis „warm und trocken“

Die Beurteilung des Nasenspiegels bei Hund und Katze darf nicht überbewertet werden, warm und trocken bedeutet nicht, dass der Patient Fieber hat. ◀



Bei vielen Vögeln ist ein Operculum ausgebildet, eine Art Deckel in der Nasenöffnung, welcher nicht mit Zubildungen verwechselt oder während der Untersuchung verletzt werden darf. Wellensittiche besitzen eine prominente Wachshaut, die bei adulten Männchen glatt und blau, bei Weibchen rau und braun ist. ◀



Die Nasenspiegel der Reptilien sind mit Hornhaut, die der Amphibien mit Haut bedeckt und werden bei der Atmung nicht bewegt. Salzkristalle an den Nasenlöchern sind bei manchen Leguanarten physiologisch und dienen der Natriumexkretion. Ansonsten sollen die Nasenöffnungen sauber sein. ◀

■ Pathologische Befunde

Schleimhautveränderungen und Ausfluss

„inspiratorischer“ bzw. „expiratorischer Stridor“, möglichst auch Klangcharakter (S.97) angeben

■ Mögliche Ursachen der pathologischen Befunde

Trockene und warme **Nasenspiegel** können Folge einer fieberhaften Erkrankung sein.

Eine unwillkürliche (zusätzliche) **Erweiterung der Nüstern** bei der Einatmung tritt bei inspiratorischer Atemnot (S.121) auf. Beim Tetanus (Starrkrampf) erfolgt die Erweiterung nicht nur wegen der inspiratorischen Dyspnoe, sondern auch wegen des Dauerkrampfes der Muskeln und ist daher auch während der Expiration festzustellen (Trompetennüstern).

Atemgeräusche entstehen durch Verengung der Luftwege (Stenosegeräusch, **Stridor**). Manche Geräusche sind schon bei normaler Atmung im Stand der Ruhe hörbar. Stärkere Stenosegeräusche gehen in der Regel mit Dyspnoe einher. Die Ursachen der Verengungen sind Schleimhautschwellungen (Ödeme), Neubildungen, Lähmungen der Nüstern, des Gaumensegels, der Stimmbänder sowie Ansammlungen von Flüssigkeiten (Eiter, Schleim, Blut) und Fremdkörper. Der Ort ihrer Entstehung lässt sich oft nach dem Gehör lokalisieren.

PRAXIS Sitzt die Stenose in einem Nasengang (**Stridor nasalis**), verschwindet das Geräusch beim Zuhalten der betreffenden Nasenöffnung bzw. wird stärker beim Zuhalten der anderen Nasenöffnung. Ein weiter hinten entstehendes Geräusch (Kehlkopf: **Stridor laryngealis**, Luftröhre: **Stridor trachealis**, Bronchien: **Stridor bronchialis**) wird in der Regel leiser.

Je nachdem, ob sie beim Ein- oder Ausatmen auftreten, werden sie als **inspiratorische** oder **expiratorische Stenosegeräusche** bezeichnet. Der Klangcharakter der Geräusche kann pfeifend (bei Sitz in Larynx, Trachea und Bronchien), schniefend (Sitz in der Nasenhöhle; Schwellung der Nasenschleimhaut), schnarchend (physiologisch bei chondrodystrophischen Hunderassen, ansonsten bei Lähmung des Gaumensegels bzw. bei Erschlaffung des Gaumensegels infolge von Rachenentzündungen) oder rasselnd (Flüssigkeit in den vorderen Luftwegen) sein. Bei unvollständigen oder vollständigen Stenosen einer Nasenhöhle ist der Luftstrom auf dieser Seite schwächer bzw. aufgehoben. Bei oberflächlicher Atmung bzw. ante mortem ist er kaum spürbar (Watteflocke vorhalten). Bei fieberhaften Krankheiten ist er wärmer, bei Kollapszuständen kühler.

Niesen ist eine stoßweise, explosionsartige Expiration durch Nase und Maul nach einer tiefen Einatmung und Verschluss des Rachens gegen die Nase und die Glottis, als Folge einer Reizung der Nasenschleimhaut (Fremdkörper, Parasiten, Exsudat bzw. Minderung der Reizschwelle infolge Entzündung). Durch die explosionsartige Ausatmung wird der Fremdkörper entfernt.

Der **Geruch** der Ausatemungsluft ist von der Tierart abhängig. Pathologisch ist ein fauliger (kariöser), stinkender oder fader Geruch. Er rührt von Erkrankungen der Nasen- und Maulhöhle (eitrige bzw. nekrotisierende Entzündungen, Zahnfisteln), des Pharynx und Larynx und der Lungen (Gangrän) oder von Stoffwechselstörungen (Obstgeruch bei Azetonämie des Rindes) her. Liegt die Ursache einseitig in der Nase oder ihren Nebenhöhlen (Kieferhöhlenempyem), ist auch der abnormale Geruch einseitig. Liegt die Ursache in der Maulhöhle oder den Zähnen, ist der üble Maulgeruch wesentlich stärker und es stinkt auch der Speichel.

Das Haften von Staub oder Schmutz bzw. von eingetrockneten Exsudatresten an den Nasenöffnungen bzw. deren Umgebung spricht für einen stattgefundenen **Ausfluss** (Abb. 4.50). Der Ursprungsort des Nasenausflusses kann die Nase selbst sein, deren Nebenhöhlen (Zahnwurzelent-

zündung der prä- und molaren Backenzähne), der Rachen, der Luftsack beim Pferd, der Larynx, die Luftröhre und die Bronchien bzw. Lunge; weiterhin das Maul, die Speiseröhre und der Magen. Aus Letzterem stammt Futterbrei, der entweder durch Fehlschlucken oder bei Ösophagusverstopfungen bzw. Erbrechen über die Nase ausfließen kann (Regurgitation, s. u.). Auch Augenausfluss kann durch den Tränen-Nasen-Gang aus der Nase abfließen. **Einseitiger Nasenausfluss** tritt bei einseitigen Erkrankungen der Nasenhöhle, ihrer Nebenhöhlen oder des Luftsackes beim Pferd (Entzündungen, Empyeme, Neubildungen) auf. **Beidseitiger Nasenausfluss** kommt bei beidseitigen Erkrankungen dieser Organe oder bei weiter hinten auftretenden Erkrankungen vor. In diesen Fällen ist der Ausfluss in der Regel auch kontinuierlich, da er durch die Flimmerbewegungen des Bronchial- und Trachealepithels nach vorn befördert und dann gleichmäßig über beide Nasengänge verteilt wird. **Schubweiser Ausfluss** tritt entweder nur bei Senken des Kopfes auf (Nebenhöhlen, Luftsack) oder unabhängig davon (beim plötzlichen Durchbruch von Abszessen, Blutungen).

Blut aus den vorderen Abschnitten der Luftwege (bis zum Rachen) ist dunkelrot. Blut aus Bronchien und Lungen ist hellrot, durch die Beimengung von Luft schaumig und fließt beidseitig ab. Bei Lungenödem entleert sich aus der Nase weißer oder hellroter Schaum.

Regurgitieren ist eine passive, retrograde Entleerung von Ösophagusinhalt (unverdautes Futter, Flüssigkeit, Speichel, nach Ösophagusverstopfung, Megaösophagus) und erfolgt in der Regel durch das Maul. Es ist Folge eines ungenügenden Abschlusses des Schlingrachsens von der Nasenhöhle während des Schluckaktes. Beim Abschlucken wird die Trachea durch die Epiglottis verschlossen und die Rachenhöhle durch Hochheben des Zungenrückens gegen das Maul und durch die Vorwölbung der vertebrealen Rachenwand (Passavant-Wulst) und Anlegen des Gaumensegels an diese gegen die Nase abgeschlossen. Der Futterbissen wird durch Kontraktion der Rachenmuskulatur in den Schlund gespritzt. Bleibt zwischen Passavant-Wulst und Gaumensegel eine Lücke, wird auch Futterbrei über die Choanen in den ventralen Nasengang gespritzt und fließt

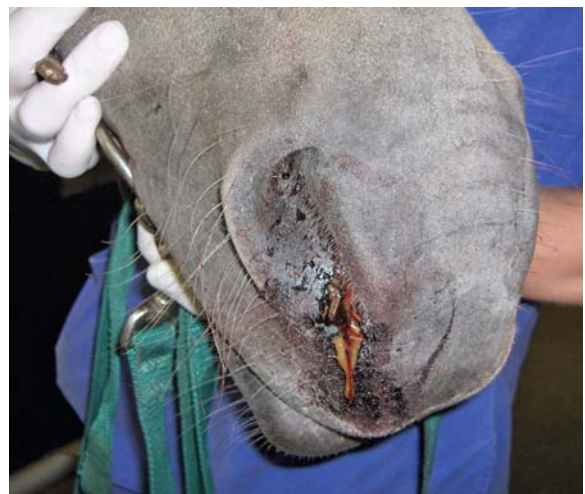

Abb. 4.50 Blutig-eitriger Nasenausfluss.