

retten - Fallbuch Notfallsanitäter

Fit für die Prüfung

Bearbeitet von
Von: Sylvia Zayer

1. Auflage 2018. Buch. 360 S. Softcover
ISBN 978 3 13 241962 9
Format (B x L): 17 x 24 cm

[Weitere Fachgebiete > Medizin > Sonstige Medizinische Fachgebiete > Notfallmedizin
& Unfallmedizin \(und Notdienste\)](#)

Zu [Inhalts-](#) und [Sachverzeichnis](#)

schnell und portofrei erhältlich bei


DIE FACHBUCHHANDLUNG

Die Online-Fachbuchhandlung beck-shop.de ist spezialisiert auf Fachbücher, insbesondere Recht, Steuern und Wirtschaft. Im Sortiment finden Sie alle Medien (Bücher, Zeitschriften, CDs, eBooks, etc.) aller Verlage. Ergänzt wird das Programm durch Services wie Neuerscheinungsdienst oder Zusammenstellungen von Büchern zu Sonderpreisen. Der Shop führt mehr als 8 Millionen Produkte.



© Thieme

Fälle

Schmerzen beim Rasenmähen

An einem frühen Mittwochabend werden Sie und Ihr Kollege in eine Kleingartenanlage alarmiert. Die ersten warmen Tage waren schon und es ist schön anzusehen, wie schnell die Gärten grün geworden sind. Während der Anfahrt ruft Sie die Leitstelle: „Rotkreuz Beispielstadt 2/83-1 von Leitstelle Beispielstadt, kommen.“ Ihr Kollege antwortet: „Hier 2/83-1, kommen.“ „An der Kleingartenanlage Helvetia müssen Sie von außen an die Gartenparzelle anfahren, Sie werden eingewiesen. Kommen.“ „Hier 2/83-1, verstanden. Ende.“



Abb. 1.1 (Foto von: MEV)

1.1 Um Missverständnissen vorzubeugen, können schwierige Wörter nach der Buchstabiertafel im Rettungsdienst buchstabiert werden. Buchstabieren Sie „HELVETIA“!

Ihr Kollege am Steuer grummelt etwas missmutig. Meistens gibt es Probleme mit den einweisenden Personen. Dieses Mal scheint jedoch alles gut zu funktionieren: An der Einbiegung zur Kleingartenanlage steht eine Person und jeweils eine weitere an 2 folgenden Abbiegepunkten. So erreichen Sie Ihr Ziel tatsächlich ohne größere Probleme.

Vor Ort begrüßt Sie eine ältere Dame – Sie vermuten, dass es sich um die Ehefrau des Patienten handelt – und bittet Sie beide sowie den Notarzt und seinen Fahrer hinein in die Gartenlaube. Zu sechst ist es dort schon ziemlich eng. Ihr Patient, Herr Veller, sitzt in einem Ohrensessel und stützt sich mit den Händen auf den Armlehnen ab. Er hat offensichtlich Atemnot. Der Notarzt verschafft sich mit einem schnellen Ersteindruck einen Überblick und teilt Ihnen mit, dass es sich um einen kritischen Patienten handelt. Während Ihr Kollege die Puls-oxymetrie anlegt und den Blutdruck misst, kleben Sie ein 12-Kanal-EKG auf die Brust des Patienten. Die Frau erzählt in der Zwischenzeit dem Notarzt, dass ihr Mann heute Morgen das allererste Mal über Schmerzen in der Brust geklagt habe: „...und gerade eben war er beim Rasenmähen und dann stand er plötzlich ganz blass vor mir hier im Zimmer. Sehen Sie, der Rasen ist noch gar nicht fertig gemäht.“

1.2 Sie schreiben dieses 12-Kanal-EKG (Abb. 1.2) und werfen einen Blick darauf, bevor Sie es dem Notarzt geben. Wie beurteilen Sie es?

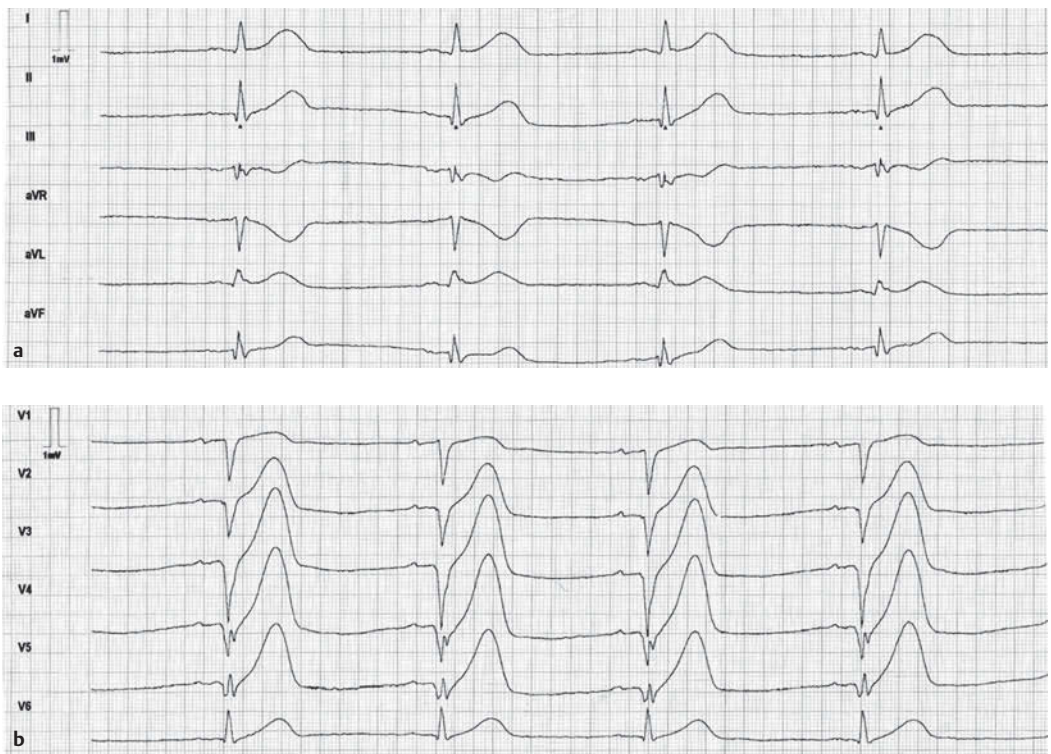

Abb. 1.2 EKG des Patienten (Abb. aus: Gräsner et al. Notfallsanitäter werden! Thieme; 2016).

Während der Notarzt noch das EKG beurteilt, klären Sie Herrn Veller über die Notwendigkeit eines i. v.-Zugangs auf und legen diesen dann auch gleich. Sie knien neben Ihrem Patienten und finden, dass er sich noch etwas feuchter an den Händen anfasst als zuvor; auch der Puls war eben noch kräftiger. Sie bitten Ihren Kollegen, umgehend die Blutdruckmessung zu wiederholen. Ihr Kollege reicht Ihnen noch das Set zum Legen eines i. v.-Zugangs, betätigt den Startknopf zur Blutdruckmessung am Monitor und bereitet weiter die Infusion vor. Sie desinfizieren gerade den Handrücken von Herrn Veller, als dieser Ihnen vom Ohrensessel nach vorne entgegengerutscht kommt. Sie sehen auf und blicken in die halb geschlossenen und nach oben verdrehten Augen des jetzt bewusstlosen Patienten. Mit einem Satz ist Ihr Kollege bei Ihnen und der Notarzt greift unter die Kniekehlen des Patienten, sodass Sie Herrn Veller noch relativ sanft auf den Boden ablegen können.

1.3 Auf dem Überwachungsmonitor sehen Sie diesen Rhythmus (Abb. 1.3). Wie beurteilen Sie ihn?

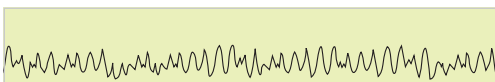


Abb. 1.3 Rhythmus des Patienten (Abb. aus: Andrae et al. Gesundheits- und Krankheitslehre für die Altenpflege. Thieme; 2015)

Der Notarzt ruft: „Wir müssen reanimieren! Du klebst sofort die Defibrillator-Elektroden auf, während ich den Defibrillator mit 150 J lade!“ Wenige Sekunden später kleben die Elektroden auf der Brust von Herrn Veller, der Notarzt ruft: „Alle weg vom Patienten!“, und löst den Schock aus. Als sich Herr Veller unter dem Stromstoß etwas aufbäumt, gibt seine Frau einen kurzen Schrei des Entsetzens von sich – Sie denken, dass Sie sich nachher dringend noch kurz um sie kümmern müssen. Ihr Kollege hat schon mit der Herzdruckmassage begonnen, bekommt jedoch nicht die Möglichkeit, mehr als 7- oder 8-mal zu drücken, da sich Herr Veller auf die Seite rollt und zu stöhnen beginnt.

1.4 Was müssen Sie nun, nachdem Ihr Patient wieder bei Bewusstsein ist, als nächstes tun?

Der Notarzt trägt Ihnen auf, Herrn Veller erneut zu untersuchen, während er selbst den immer noch fehlenden i. v.-Zugang legen möchte. Sie stellen fest, dass die Atemwege frei sind. Sie bitten Ihren Kollegen jedoch, Herrn Veller nun eine Sauerstoffmaske aufzusetzen, da die SpO_2 nur 94% beträgt. Die Rippen sind, wie gehabt, stabil und die Auskultation liefert vesikuläre Atemgeräusche. Die peripheren Pulse sind an beiden Handgelenken gut tastbar und die Rekapillarierungszeit ist normal. Der Blutdruck beträgt 110/85 mmHg, die Herzfrequenz 76/min. Herr Veller öffnet die Augen auf Ansprache, er spricht jedoch nur unverständliche Laute und bewegt die Extremitäten gezielt von einem Schmerzreiz weg.

1.5 Welchen GCS-Punktwert geben Sie Herrn Veller nach Ihrer Untersuchung?

Dem Notarzt ist es nun auch gelungen, in der Ellenbeuge einen i. v.-Zugang zu legen. Da die Haut des Patienten immer noch sehr feucht ist, hat der Notarzt den Zugang mit einer Mullbinde gesichert. Sie berichten ihm über das Ergebnis Ihrer Untersuchung. Da der Notarzt Herrn Veller immer noch für instabil hält, entscheidet er, die Defibrillator-Elektroden für den Transport auf jeden Fall auf dessen Brust kleben zu lassen. Er bittet daraufhin Ihren Kollegen, zum RTW zu gehen und einen Weg für den Abtransport des Patienten zu planen. Sie bittet er, Heparin und Aspirin® aufzuziehen, da er diese beiden Medikamente Herrn Veller noch vor dem Transport geben möchte.

1.6 Beschreiben Sie den Wirkmechanismus von Aspirin® und geben Sie eine kurze Charakterisierung dieses Medikaments!

Nachdem der Notarzt Herr Veller die Medikamente gegeben hat, wendet er sich an Sie und seinen Fahrer und fasst nochmal zusammen, was bisher geschehen ist. Er sagt, dass die wahrscheinlichste Ursache für das Kammerflimmern die vorangegangene Myokardischämie gewesen sei. Aber um nichts anderes zu übersehen, möchte er vor dem Transport doch einmal die „4Hs und HITS“ angesprochen haben.

1.7 Was meint der Notarzt mit „4Hs und HITS“? Können Sie bei der Aufzählung helfen?

Als Ihr Kollege zurück in die Gartenlaube kommt, berichtet er, dass es unweit des Parkplatzes des RTWs einen Durchgang durch ein Gartentor gebe, durch das auch die Trage problemlos passe. Sie müssten also nicht mit der Trage durch die gesamte Kleingartenanlage laufen, um zurück zu Ihren Autos zu kommen. Erleichtert beginnen Sie, Ihre Ausrüstung zu sortieren und Herrn Veller auf das Tragetuch umzulagern, mit dem Sie ihn gemeinsam die wenigen Schritte bis zur Trage bringen wollen. Auf der Trage lagern Sie Herrn Veller mit etwas erhöhtem Oberkörper, um so sein Herz zu entlasten.

Der Transport in den RTW durch das enge Gartentor erfordert zwar reichlich Geschick und viele sichere Hände, es gelingt Ihnen dann aber gemeinsam ohne Probleme. Nachdem Herr Veller sicher im Patientenraum des RTWs angekommen ist, fällt Ihnen ein, dass Sie gar nicht mehr mit Frau Veller reden konnten. Sie haben nämlich das Gefühl, dass sie die gesamte Situation ziemlich geängstigt hat. Während Ihr Kollege den Patienten anschnallt und der Notarzt ein erneutes Reassessment macht, äußern Sie Ihre Bedenken.

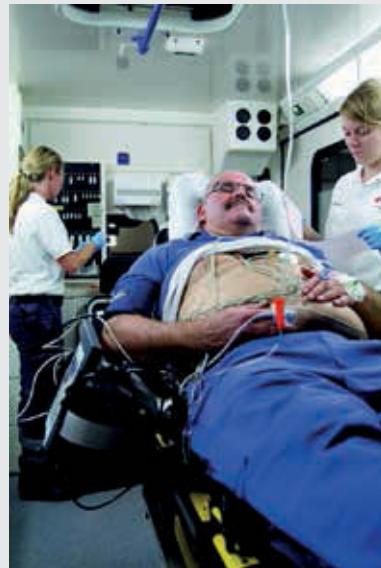

Abb. 1.4 (Foto von: R. Friedle, Thieme)

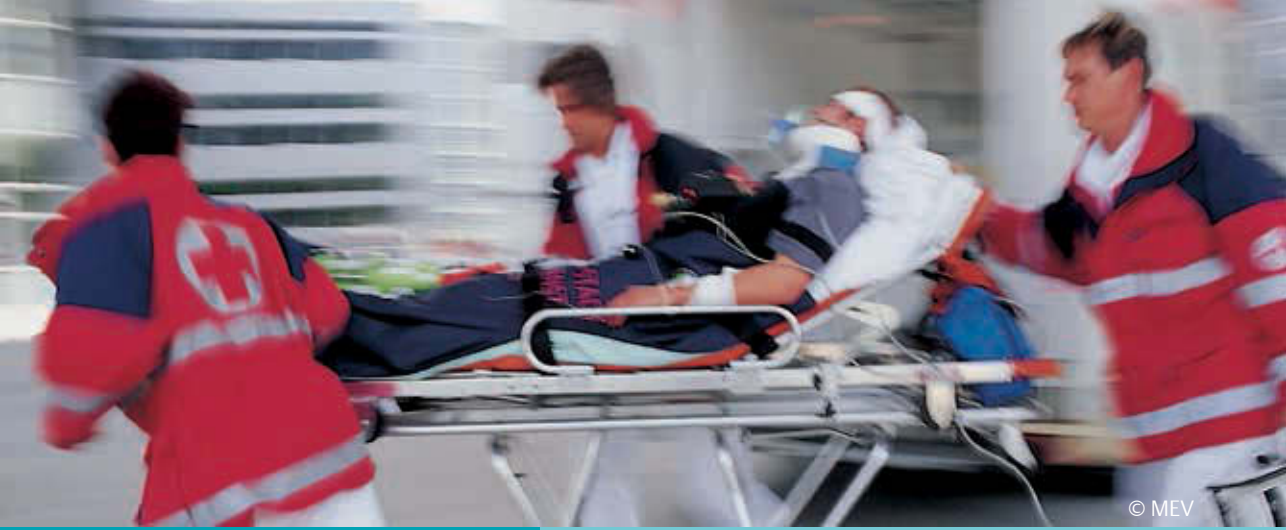1.8 Welche Möglichkeiten haben Sie, während und nach dem Einsatz, Frau Veller zu helfen?

Bezüglich der Bedenken Frau Veller betreffend gibt Ihnen Ihr Kollege Recht. Da der Notarzt nichts dagegen hat, öffnen Sie noch einmal die Tür des RTWs, sehen in ein paar Metern Entfernung Frau Veller warten und sind mit wenigen Schritten bei ihr. Als Sie wieder zurück im RTW sind, teilen Sie Ihrem Kollegen mit, dass Frau Veller schon mit ihrer Tochter telefoniert habe und in wenigen Minuten abgeholt werde. Weitere Maßnahmen wünsche sie zum jetzigen Zeitpunkt nicht.

Nachdem alle Geräte sicher in ihren Wandverankerungen hängen und auch Herr Veller gut angeschnallt ist, gibt der Notarzt das „OK“ zur Abfahrt. Der Notarzt bittet Sie, den Überwachungsmonitor so zu drehen, dass er gut draufschauen kann. Aktuell scheint Ihr Patient stabil zu sein. Sie wissen jedoch, dass kurz nach einem Myokardinfarkt die Liste der möglichen und gefährlichen Komplikationen lang ist.

1.9 Welche Komplikationen können im Rahmen einer akuten Myokardischämie auftreten?

Nach Rücksprache mit der Leitstelle hat der Notarzt erfahren, dass das Kreiskrankenhaus momentan über keine Überwachungsmöglichkeiten verfügt. Da für Herrn Veller nicht nur ein Herzkatheterlabor benötigt wird, um zeitnah eine Untersuchung der Koronarien durchführen zu können, sondern im Anschluss auch ein Überwachungsplatz gebraucht wird, müssen Sie nun alle eine weitere Anfahrt zur passenden Zielklinik in Kauf nehmen.



© MEV

Antworten und Kommentare

Fall 1 Akutes Koronarsyndrom

1.1 Um Missverständnissen vorzubeugen, können schwierige Wörter nach der Buchstabier-
tafel im Rettungsdienst buchstabiert werden.
Buchstabieren Sie „HELVETIA“!

Helvetia wie Heinrich – Emil – Ludwig – Viktor –
Emil – Theodor – Ida – Anton

1.2 Sie schreiben dieses 12-Kanal-EKG (Abb. 1.2)
und werfen einen Blick darauf, bevor Sie es dem
Notarzt geben. Wie beurteilen Sie es?

Das EKG zeigt einen regelmäßigen Sinusrhythmus.
Die PQ-Zeit ist normal. Vor jedem QRS-Komplex
sehe ich eine P-Welle. Die QRS-Komplexe sind
schmal. Die ST-Strecken zeigen in den Ableitungen II,
aVL und V1–V6 **infarkttypische Veränderungen** im
Sinne einer beginnenden ST-Hebung. In den Brust-
wandableitungen erkenne ich zudem in V2–V5 sehr
hohe T-Wellen.

Es kann sich um ein **sehr frühes Infarktstadium**
handeln, mit dem dafür typischen Erststüchungs-T.

1.3 Auf dem Überwachungsmonitor sehen Sie
diesen Rhythmus (Abb. 1.3). Wie beurteilen Sie
ihn?

Bei diesem Rhythmus handelt es sich um ein **Kam-
merflimmern**. Die Bewusstlosigkeit des Patienten
passt dazu.

1.4 Was müssen Sie nun, nachdem Ihr Patient
wieder bei Bewusstsein ist, als nächstes tun?

Zunächst muss ich ein **Reassessment** durchführen,
da sich die Situation bei dem Patienten grundlegend
geändert hat. Herr Veller wird also wieder komplett
nach dem ABCDE-Schema untersucht.

1.5 Welchen GCS-Punktwert geben Sie Herrn
Veller nach Ihrer Untersuchung?

Die **Glasgow Coma Scale** (GCS), Tab. 11.1, S. 258, ist
ein etablierter Score zur Ersteinschätzung und Ver-
laufskontrolle der Bewusstseinslage.

- Herr Veller öffnet die Augen auf Ansprache: 3 Punkte
- Er spricht unverständliche Laute: 2 Punkte
- Er zeigt eine gezielte motorische Reaktion auf einen Schmerzreiz: 5 Punkte

Damit hat Herr Veller einen GCS-Wert von **10 Punk-
ten**.

1.6 Beschreiben Sie den Wirkmechanismus von
Aspirin® und geben Sie eine kurze Charakterisie-
rung dieses Medikaments!

Siehe Tab. 1.1.

1.7 Was meint der Notarzt mit „4Hs und HITS“?
Können Sie bei der Aufzählung helfen?

Mit „4Hs und HITS“ sind **reversible Ursachen eines
Herz-Kreislauf-Stillstandes** gemeint:

- **4Hs:**
 - Hypoxie
 - Hypovolämie
 - Hypo-/Hyperkaliämie
 - Hypothermie
- **HITS:**
 - Herzbeutel tamponade
 - Intoxikation
 - Thrombembolie
 - Spannungspneumothorax

1.8 Welche Möglichkeiten haben Sie, während
und nach dem Einsatz, Frau Veller zu helfen?

Akute Notfallsituationen sind auch für Angehörige
belastende Ereignisse. Sie erleben dabei Angst um
eine nahestehende Person und Hilflosigkeit. Manch-
mal kommen noch Zweifel dazu, ob richtig gehandelt
wurde.

In der direkten Notfallsituation können **Angehö-
rige mit in die Versorgung eingebunden** werden,
dies hilft ihnen aus der Hilflosigkeit heraus. **Kurze
Erklärungen** über die durchgeführten Tätigkeiten
helfen, Verständnis zu erzeugen.

Nach einem Einsatz ist es jedoch nicht die pri-
märe Aufgabe des Rettungsdienstes, sich um eine
Akutkrisenintervention bei den Angehörigen zu
kümmern – sehr wohl aber sollte man **Angehörigen
eine adäquate Versorgung ermöglichen**. Dies kann
ein Kriseninterventionsteam sein, eine psychosoziale
Notfallversorgung oder der örtliche Notfallseel-
sorger. Die Regelungen unterscheiden sich jedoch je
nach Rettungsdienstbereich.

1.9 Welche Komplikationen können im Rahmen
einer akuten Myokardischämie auftreten?

**Komplikationen im Rahmen einer akuten Myo-
kardischämie:**

- Herzrhythmusstörungen jeglicher Art, z. B.
Kammerflimmern

Tab. 1.1 Kurzprofil Acetylsalicylsäure (ASS).

Freiname (Handelsnamen)	Acetylsalicylsäure (z. B. Aspisol®, Aspirin®)
Darreichungsform	1 Amp. à 500 mg, Auflösung mit 5 ml H ₂ O für Injektionszwecke
Wirkmodus	schmerzlindernd, fiebersenkend, entzündungshemmend durch Hemmung der Cyclooxygenase (COX) → Hemmung der Prostaglandinsynthese; zudem irreversible Hemmung der Thrombozytenaggregation <ul style="list-style-type: none"> ▪ Wirkeintritt: nach 2–3 min ▪ Wirkdauer: variabel, Thrombozytenhemmung hält bis zu deren Neubildung 6–8 d ▪ Halbwertszeit: 20–30 min
Indikationen	Schmerzen, Fieber, KHK, Herzinfarkt, Embolieprophylaxe
Kontraindikationen	Magen-Duodenal-Ulzera, aktive Blutungen, erhebliche Blutungsneigung, schwere Nierenfunktionsstörung, bekannte Unverträglichkeit von Salizylaten, Kinder mit Virusinfekten, Schwangerschaft im letzten Trimenon
unerwünschte Wirkungen	Bronchokonstriktion bis hin zum Asthmaanfall, Blutungen (aus Magen-Darm-Ulzera!), Übelkeit, Ohrensausen, Schwindel, vorzeitiger Schluss des Ductus arteriosus Botalli bei Feten, Hemmung der Gebärmutterkontraktionen, verminderte Nierendurchblutung; Kinder mit Virusinfekt können ein lebensbedrohliches Reye-Syndrom entwickeln.
Wechselwirkungen	Bei gleichzeitiger bzw. vorbestehender Gabe von Substanzen zur Hemmung der Blutgerinnung (Heparin/Fibrinolytika/Antikoagulanzen) Verstärkung der Blutungsneigung, Wirkverstärkung von bestimmten Antibiotika und Antidiabetika (Hypoglykämiegefahr ↑)
Bemerkungen	ASS findet weniger als Analgetikum Verwendung, dafür als Substanz der ersten Wahl bei akutem Koronarsyndrom bzw. Myokardinfarkt.
Dosierung (Erwachsene)	Myokardinfarkt: 300–500 mg i. v. Schmerzzustände: 500–1000 mg i. v./oral

- AV-Blöcke
- akute Herzinsuffizienz bis hin zu kardialem Schock
- Ruptur des geschädigten Myokards mit folgender Herzbeutelamponade

Bei der Auswahl der Zielklinik sollte ein Krankenhaus mit einer 24-stündigen Herzkatheterbereitschaft und freier Kapazität auf der Intensivstation ausgewählt werden. Die Rücksprache mit der Leitstelle – und je nach örtlicher Organisation auch direkt mit der Zielklinik – ist unbedingt erforderlich.

Kommentar

Der Symptomkomplex „**Akutes Koronarsyndrom**“ (ACS, Abb. 1.5) umfasst die instabile Angina pectoris, den NSTEMI (Myokardinfarkt ohne ST-Hebung) und den STEMI (Myokardinfarkt mit ST-Hebung) und gehört zu den häufigsten Einsatzstichworten überhaupt. Dies bedeutet, dass im Team bezüglich der Versorgung eine hohe Sicherheit besteht und der Einsatz schnell abgearbeitet werden kann. Als Kehrseite der Routine kann jedoch die Aufmerksamkeit reduziert sein: Dadurch können eher Fehler passieren und die Situation kann unterschätzt werden.

Merke

Das ACS ist ein **potenziell lebensbedrohliches Krankheitsbild**, das bei jedem erneuten Alarm volle Aufmerksamkeit, Wachsamkeit und Vorsicht verlangt!

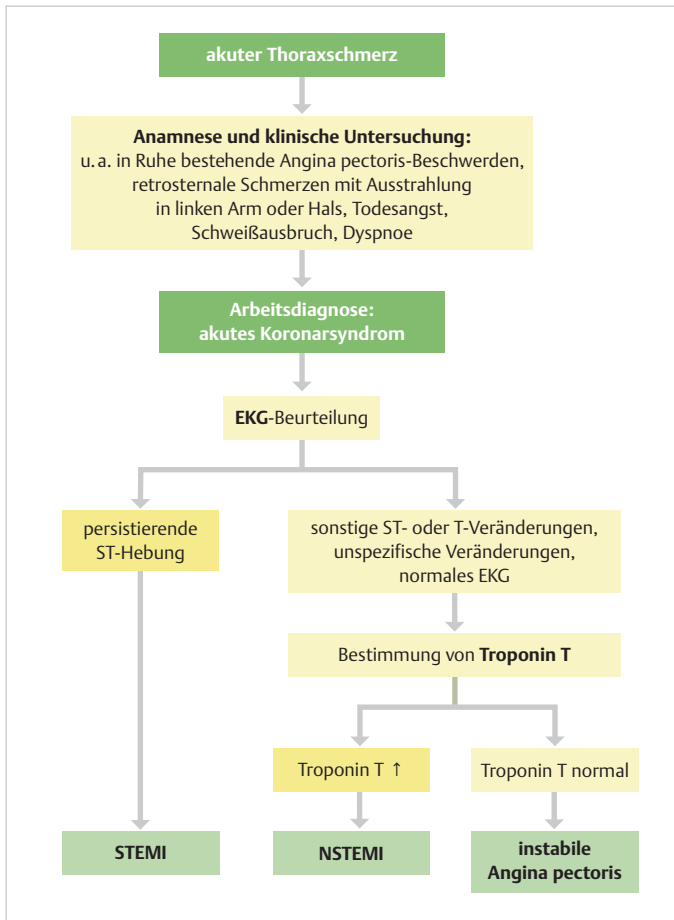


Abb. 1.5 Differenzierung des akuten Koronarsyndroms

Fall 2 Apoplex

2.1 Nennen Sie die Besatzung folgender Rettungsmittel aktuell und ab 2021: KTW, RTW, NAW, NEF, RTH!

- **Krankentransportwagen (KTW):** Besatzung 1 Rettungssanitäter (RS)+1 Rettungshelfer (RH)/RS
- **Rettungswagen (RTW):** Besatzung 1 Rettungsassistent (RA) (ab 2021: 1 Notfallsanitäter [NFS]) +1 RS
- **Notarztwagen (NAW):** Besatzung 1 RA (ab 2021: 1 NFS) +1 RS +1 Notarzt (NA)
- **Notarzteinsatzfahrzeug (NEF):** Besatzung 1 RA (ab 2021: 1 NFS) +1 NA
- **Rettungshubschrauber (RTH):** Besatzung 1 RA (ab 2021: 1 NFS) +1 NA +1 Pilot

2.2 Was verstehen Sie unter „Hilfsfrist“? In welchem Gesetz finden Sie Richtlinien dazu?

Die „**Hilfsfrist**“ ist die Zeitspanne zwischen der Alarmierung der Rettungsfachkräfte und der Ankunft beim Patienten. Die Länge der Hilfsfrist beträgt je nach Bundesland 8–15 min und ist im jeweiligen **Landesrettungsdienstgesetz** geregelt. Die Hilfsfrist muss **bei 95% der Einsätze/Jahr eingehalten** werden. Ist dies nicht möglich, weil sich die Anzahl der Einsätze geändert oder die Bevölkerungsdichte zu- oder abgenommen hat, sind Anpassungen in den Rettungsdienstbereichen notwendig.