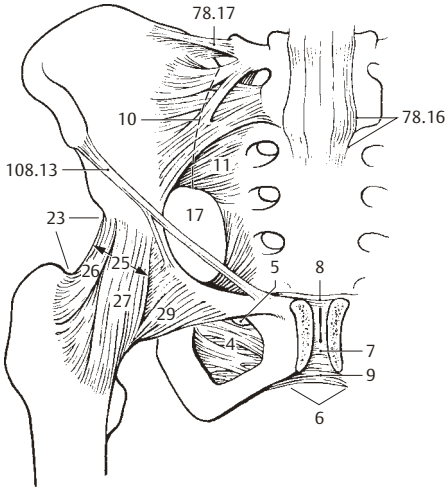
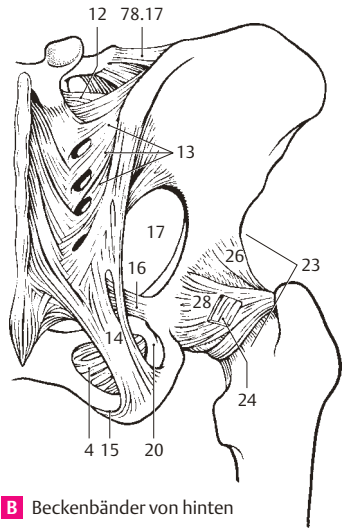


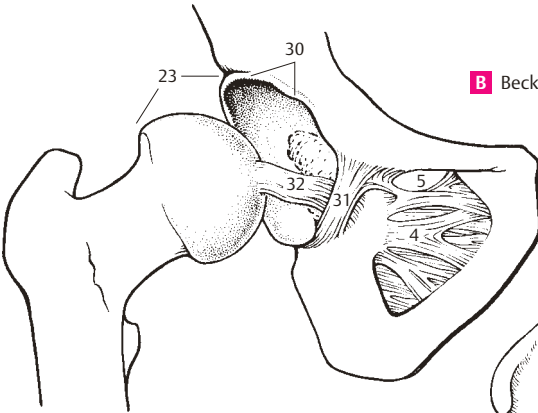
- 1 **JUNCTURAE MEMBRI INFERIORIS.** Verbindungen der unteren Gliedmaßen.
- 2 **JUNCTURAE CINGULI PELVICI.** Verbindungen des Beckengürtels.
- 3 **SYNDESMOSES CINGULI PELVICI.** Bandverbindungen des Beckengürtels.
- 4 **Membrana obturatoria.** Verschlussmembrane des Foramen obturatum mit mediocranialer Aussparung als Anteil des Canalis obturatorius. Ursprung der Mm. obturatorius externus und internus. A B C D
- 5 **Canalis obturatorius.** Gebildet vom Sulcus obturatorius des Os pubis und der Membrana obturatoria. Durchtritt der Vasa obturatoria und des N. obturatorius. A C D
- 6 **Symphysis pubica.** Schambeinfuge. Eine Juntura cartilaginea zwischen den Schambein-ästen. A, S. 63 D
- 7 **Discus interpubicus; Fibrocartilago interpubica.** Fasernknorpelplatte, beim Erwachsenen oft mit Medianspalt. Sie ist seitlich über hyalinen Knorpel mit den Ossa coxae verbunden. A
- 8 **Lig. pubicum superius.** Faserverbindung der oberen Schambeinränder. A
- 9 **Lig. pubicum inferius.** Bandauskleidung des Schambeinwinkels. A
- 10 **Articulatio sacroiliaca.** Amphiarthrose zwischen Kreuz- und Darmbein. Kann synostosieren. A
- 11 **Lig. sacroiliacum anterius.** Bandverbindungen von der Vorderseite des 1. und 2. Kreuzbeinwirbels zum Os ilium. A D
- 12 **Lig. sacroiliacum interosseum.** Bandverbindungen hinter dem Gelenk zwischen Tuberositas ossis sacri und Tuberositas iliaca. B
- 13 **Lig. sacroiliacum posterius.** Bandmassen hinter dem Ligamentum sacroiliacum interosseum zwischen Kreuz- und Darmbein. B
- 14 **Lig. sacrotuberale.** Starkes Band, das vom Os sacrum und Os ilium zum Tuber ischiadicum zieht. B D
- 15 **Processus falciformis.** Schmale Fortsetzung des Lig. sacrotuberale auf die Innenseite des Os ischii. B D
- 16 **Lig. sacrospinale.** Es zieht vom Os sacrum und Os coccygis zur Spina ischiadica und trennt das Foramen ischiadicum majus vom Foramen ischiadicum minus. B D, S. 121 F
- 17 **Foramen ischiadicum majus.** Es wird aus der Incisura ischiadica majus dem Ligamentum sacrospinale und dem Ligamentum sacrotuberale gebildet. Durch das Foramen tritt der M. piriformis aus dem Becken und lässt die beiden folgenden Spalten entstehen. A B D
- 18 **[[Foramen suprapiriforme]].** Durchtritt von A. V. glutea superior und N. gluteus superior.
- 19 **[[Foramen infrapiriforme]].** Durchtritt von A. V. glutea inferior, N. gluteus inferior, A. V. pudenda interna, N. pudendus, N. ischiadicus und N. cutaneus femoris posterior.
- 20 **Foramen ischiadicum minus.** Es wird aus der Incisura ischiadica minor, dem Ligamentum sacrospinale und dem Ligamentum sacrotuberale gebildet. Durch das Foramen zieht der M. obturatorius internus aus dem Becken, A. V. pudenda interna und der N. pudendus nach innen zur Fossa ischioanalis. B D
- 21 **JUNCTURAE MEMBRI INFERIORIS LIBERI.** Die Verbindungen der unteren freien Gliedmaßen.
- 22 **ARTICULATIONES MEMBRI INFERIORIS LIBERI.** Die Gelenke der freien unteren Extremität.
- 23 **Articulatio coxae; Articulatio coxofemoralis.** Das vom Acetabulum und Caput femoris gebildete Hüftgelenk. A B C
- 24 **Zona orbicularis.** Ringförmiges Band um den Femurhals auf der Gelenkinnenhaut. Es ist mit den äußeren Verstärkungsbändern verbunden und hilft den Kopf in der Pfanne sichern. B
- 25 **Lig. iliofemorale.** Starkes vorderes Band von der Spina iliaca anterior inferior zur Linea intertrochanterica. Es verläuft in zwei Vorzugsrichtungen. A
- 26 **Pars transversa.** Quer verlaufender, lateraler Anteil, der Außenrotation und Adduktion hemmt. A B
- 27 **Pars descendens.** Absteigender medialer Anteil, hemmt die Innenrotation. A
- 28 **Lig. ischiofemorale.** Es verläuft schraubenförmig vom Os ischii über den Schenkelhals zur Fossa trochanterica und strahlt auch in die Zona orbicularis ein. Es hemmt die Innenrotation. B
- 29 **Lig. pubofemorale.** Es zieht vom Os pubis medial in der Gelenkkapsel zur Zona orbicularis u. zum Femur proximal vom Trochanter minor. Es hemmt die Abduktion. A
- 30 **Labrum acetabuli.** Pfannenlippe. Fasernknorpeliger Ring zur Ergänzung des knöchernen Acetabulum. C
- 31 **Lig. transversum acetabuli.** Es überzieht die Incisura acetabuli und ergänzt die Gelenkpfanne. C
- 32 **Lig. capitis femoris.** Intrakapsuläres Band, zieht von der Incisura acetabuli zur Fovea capitis femoris; ohne direkte mechanische Wirkung; Gefäßträger. C



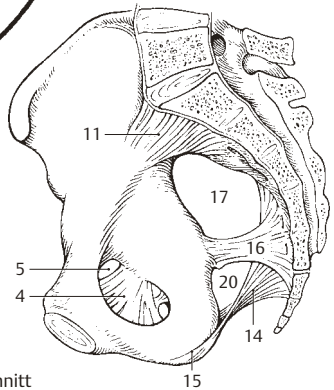
**A** Beckenbänder von vorne



**B** Beckenbänder von hinten

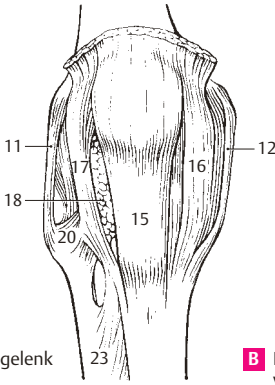


**C** Beckenbänder von medial

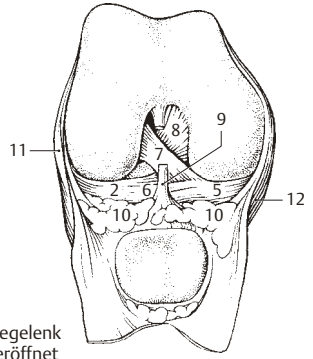


**D** Bänderbecken  
Median-sagittalschnitt

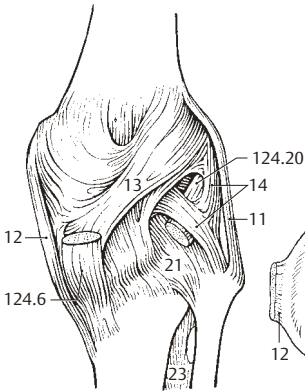
- 1 **Articulatio genus.** Kniegelenk. A B C D E
- 2 **Meniscus lateralis.** Seitlicher Meniscus. Fast geschlossener Ring mit dicht beieinander stehenden Fußpunkten unter dem seitlichen Femurcondylus. Er ist nicht mit dem Lig. collaterale lat. verwachsen und deshalb relativ beweglich. B D E
- 3 **Lig. meniscofemorale anterius.** Gelegentliche Verbindung des dorsalen Endes des Meniscus lat. mit dem medialen Femurcondylus. Es liegt vor dem hinteren Kreuzband. D E
- 4 **Lig. meniscofemorale posterius.** Es zieht hinten vom Meniscus lat. an die fibuläre Fläche des medialen Femurcondylus und liegt hinter dem Lig. cruciatum posterius. D E
- 5 **Meniscus medialis.** Innerer Meniscus. Von halbmondförmiger Gestalt liegt er unter dem inneren Femurcondylus und ist mit dem Lig. collaterale tibiale verwachsen. Hohe Verletzungsgefährdung. B D E
- 6 **Lig. transversum genus.** Querband vorn zwischen beiden Menisci. B D
- 7 **Lig. cruciatum anterius.** Vorderes Kreuzband. Es zieht von der Area intercondylaris anterior nach hinten oben zur Innenfläche des lateralen Femurcondylus. B D E
- 8 **Lig. cruciatum posterius.** Hinteres Kreuzband. Es zieht von der Area intercondylaris posterior nach vorn oben zur Innenfläche des medialen Femurcondylus. B D E
- 9 **Plica synovialis infrapatellaris.** Oft fetthaltige Bindegewebsfalte vom Fettkörper zu den Kreuzbändern. Rest einer embryon. Scheidewand. B
- 10 **Plicae alares.** Verformbare, paarige Wülste des Corpus adiposum im vord. Gelenkspalt. Sie füllen seine freien Buchten. B
- 11 **Lig. collaterale fibulare.** Äußeres, vom Epicondylus lateralis femoris zum Caput fibulae ziehendes Seitenband, ohne feste Verbindung zu Kapsel und Meniscus. A B C D E
- 12 **Lig. collaterale tibiale.** Inneres, vom Epicondylus medialis zur Tibia ziehendes Seitenband. Mit Gelenkkapsel und Meniscus medialis verwachsen. A B C D E
- 13 **Lig. popliteum obliquum.** Faserausstrahlung vom Ansatz des M. semimembranosus nach oben außen. Verstärkung der hinteren Kapselwand. C
- 14 **Lig. popliteum arcuatum.** Bogenförmiger Faserzug vom Fibulakopf über den Ursprung des M. popliteus in die Kapselhinterwand. Verstärkungsband. C
- 15 **Lig. patellae.** 2–3 cm breite, ca. 0,5 cm dicke, bandförmige Fortsetzung der Quadricepssehne von der Spitze der Patella zur Tuberositas tibiae. A
- 16 **Retinaculum patellae mediale.** Aponeurose eines Teils des M. vastus medialis, medial von der Patella. Sie setzt medial von der Tuberositas tibiae an, sichert über Muskelkontraktion den Gleitweg der Patella und wirkt als Reserve-streckapparat. A
- 17 **Retinaculum patellae laterale.** Aponeurose aus Teilen des M. vastus lat., des M. rectus femoris und Fasern des Tractus iliotibialis seitlich von der Patella mit Ansatz lateral von der Tuberositas tibiae. Funktion wie 16. A
- 18 **Corpus adiposum infrapatellare.** Keilförmiger Körper aus Baufett vor dem Kniegelenkspalt. Zu ihm gehören die Plicae alares u. die Plica synovialis infrapatellaris. A
- 19 **Articulatio tibiofibularis.** Gelenk zwischen Fibulakopf und Condylus lateralis tibiae. E
- 20 **Lig. capitis fibulae anterius.** Vorn vom Wadenbeinkopf zur Tibia ziehende Fasergruppe. Sie heftet die Knochen aneinander und verstärkt die Kapsel. A
- 21 **Lig. capitis fibulae posterius.** Hinten vom Wadenbeinkopf zur Tibia ziehende schwächere Fasergruppe. Funktion wie 20. C D E
- 22 **SYNDESMOSIS TIBIOFIBULARIS.** Distale Verbindung der Tibia mit der Fibula.
- 23 **Membrana interossea cruris.** Am Margo interosseus des Schien- u. Wadenbeins angeheftete Faserplatte. Ursprungsfeld von Unterschenkelmuskeln. Sicherung der Malleolengabel. A C F G
- 24 **Lig. tibiofibulare anterius.** Vorn gelegene Bandverbindung zwischen Fibulaende und Malleolus lat., zur Sicherung der Malleolengabel. F
- 25 **Lig. tibiofibulare posterius.** Hintere Verbindungsbänder zwischen Fibulaende und Malleolus lat. zur Sicherung der Malleolengabel. G



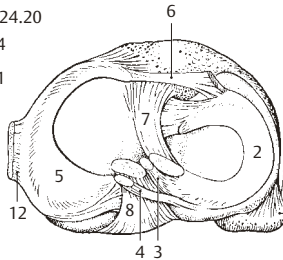
**A** Rechtes Kniegelenk von vorne



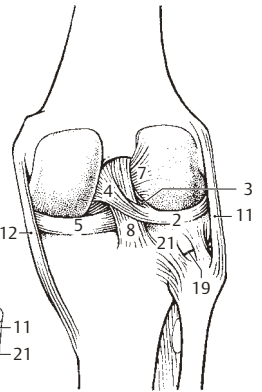
**B** Rechtes Kniegelenk von vorne, eröffnet



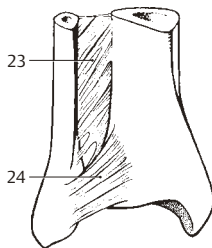
**C** Rechtes Kniegelenk von hinten



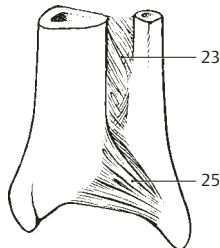
**D** Rechtes Kniegelenk von oben, eröffnet



**E** Rechtes Kniegelenk von hinten, eröffnet



**F** Rechter distaler Unterschenkel von vorne



**G** Rechter distaler Unterschenkel von hinten